This is a digital copy of a book that was preserved for generations on library shelves before it was carefully scanned by Google as part of a project to make the world's books discoverable online.

It has survived long enough for the copyright to expire and the book to enter the public domain. A public domain book is one that was never subject to copyright or whose legal copyright term has expired. Whether a book is in the public domain may vary country to country. Public domain books are our gateways to the past, representing a wealth of history, culture and knowledge that's often difficult to discover.

Marks, notations and other marginalia present in the original volume will appear in this file - a reminder of this book's long journey from the publisher to a library and finally to you.

Usage guidelines

Google is proud to partner with libraries to digitize public domain materials and make them widely accessible. Public domain books belong to the public and we are merely their custodians. Nevertheless, this work is expensive, so in order to keep providing this resource, we have taken steps to prevent abuse by commercial parties, including placing technical restrictions on automated querying.

We also ask that you:

+ *Make non-commercial use of the files* We designed Google Book Search for use by individuals, and we request that you use these files for personal, non-commercial purposes.

+ *Refrain from automated querying* Do not send automated queries of any sort to Google's system: If you are conducting research on machine translation, optical character recognition or other areas where access to a large amount of text is helpful, please contact us. We encourage the use of public domain materials for these purposes and may be able to help.

+ *Maintain attribution* The Google "watermark" you see on each file is essential for informing people about this project and helping them find additional materials through Google Book Search. Please do not remove it.

+ *Keep it legal* Whatever your use, remember that you are responsible for ensuring that what you are doing is legal. Do not assume that just because we believe a book is in the public domain for users in the United States, that the work is also in the public domain for users in other countries. Whether a book is still in copyright varies from country to country, and we can't offer guidance on whether any specific use of any specific book is allowed. Please do not assume that a book's appearance in Google Book Search means it can be used in any manner anywhere in the world. Copyright infringement liability can be quite severe.

About Google Book Search

Google's mission is to organize the world's information and to make it universally accessible and useful. Google Book Search helps readers discover the world's books while helping authors and publishers reach new audiences. You can search through the full text of this book on the web at `http://books.google.com/`

LANE MEDICAL LIBRARY STANFORD
2 45 0173 5637
531
.89
904

LANE
MEDICAL LIBRARY
Gift of Dr. Barkan

AUS DER KÖNIGL. UNIVERSITÄTS-OHRENKLINIK ZU HALLE A. S.

DIE OPERATIVE AUSRÄUMUNG
DES
BULBUS VENAE JUGULARIS
(BULBUSOPERATION)
IN FÄLLEN OTOGENER PYÄMIE

VON

PROF. DR. **K. GRUNERT,**
ERSTEM ASSISTENTEN DER KLINIK.

MIT 8 ABBILDUNGEN.

LEIPZIG,
VERLAG VON F. C. W. VOGEL.
1904.

LAKE LIBRARY

G89
1904

MEINEM HOCHVEREHRTEN LEHRER

HERRN GEH. MED.-RAT PROF. H. SCHWARTZE

IN STETER DANKBARKEIT!

DER VERFASSER.

40275

Vorwort.

Noch vor vier Dezennien betrachteten selbst die führenden Chirurgen die otogene Pyämie als ein noli me tangere. Die Behandlung dieser schweren Folgekrankheit der Otitis war eine reine exspektative und die Aussicht auf Heilung eine überaus trübe.

Es ist das Verdienst H. Schwartzes, dass er in Widerspruch gegen die Autorität der damals massgebenden Fachchirurgen diese passive Stellungnahme der Ohrpyämie gegenüber aufgab und durch prinzipielle Ausschaltung des primären Krankheitsherdes im Schläfenbein die Ausgangschancen jener so unheilvollen Erkrankung wesentlich besserte. Auch heute noch gibt es Pyämieformen, bei denen nach dem übereinstimmenden Urteil aller Fachgenossen die Ausschaltung des Krankheitsherdes aus dem Schläfenbein durch die Mastoidoperation allein genügt, um eine Heilung herbeizuführen.

Ein weiteres Hinausschieben der Grenzen der gegen die Pyämie gerichteten therapeutischen Maßnahmen, die zweite Staffel auf dieser mutvoll ansteigenden Fortschrittslinie, bedeutet das kühne Wagnis Zaufals, welcher vor nunmehr zwei Dezennien den erkrankten Sinus und den Hauptweg, auf welchem die Metastasenbildung vermittelt werden kann, die Vena jugularis interna, direkt operativ in Angriff nahm.

Im Anfange blieb Zaufals Vorgehen unbeachtet, und erst die Operationserfolge der englischen Kollegen Lane (1889) und Ballance (1890) trugen dazu bei, die Aufmerksamkeit weiterer Kreise auf diese Operation zu lenken und sie populärer zu machen.

Welchen Siegeslauf von hier an die Operation der otogenen Sinusthrombose nahm, geht schon daraus hervor, dass bereits im Jahre 1902 Körner aus der Literatur 308 einschlägige Fälle zusammenstellen konnte.

Von Einfluss auf diese erfreuliche Entwicklung ist vor allem auch der Umstand gewesen, dass durch Leuterts, aus der Kgl. Ohrenklinik

zu Halle hervorgegangene Arbeiten auf dem Gebiete der pathologischen Anatomie und Diagnose bedeutende Fortschritte gemacht worden sind, und dass die bekannte Kontroverse Körner-Leutert den Anstoss gegeben hat zu einem sorgfältigeren Studium der ganzen Pyämiefrage in dem Maße, dass die ganze Lehre von der Pyämie überhaupt durch die Ergebnisse des Studiums der otogenen Pyämie befruchtet worden ist, und die gegen die otogene Pyämie gerichteten operativen Maßnahmen auch auf die von anderen Körperregionen ausgehenden Pyämieformen mit entsprechenden Modifikationen übertragen worden sind (Trendelenburg).

Durch die Güte meines Chefs, Herrn Geh.-Rat Schwartze, welcher mir mit der grössten Liberalität das Material unserer Klinik zur Verfügung gestellt hat, ist es mir möglich gewesen, mich theoretisch und praktisch mit der Frage der otogenen Pyämie eingehend zu beschäftigen und in dem Bestreben nach Vervollkommnung der üblichen Operationsmethoden diese durch die operative Eröffnung des thrombosierten Bulbus venae jugularis zu erweitern.

Wenn ich unsere Erfahrungen über die Bulbusoperation, welche zum Teil schon in dem Archiv für Ohrenheilkunde publiziert worden sind, durch diese Form der Mitteilung einem grösseren, über den Kreis der Fachgenossen hinausgehenden Leserkreise zugänglich zu machen mich bemühe, so habe ich dabei besonders die Fachchirurgen im Auge, welche im letzten Dezennium ihrerseits selbst nach dem Vorgehen v. Bergmanns, Macewens u. a. an dem Ausbau der operativen Behandlung der otogenen Blutleiterthrombose so tätigen wie erfolgreichen Anteil genommen haben.

Halle a. S., d. 4. Mai 1904.

Der Verfasser.

Inhaltsverzeichnis.

		Seite
1. Kapitel:	Einleitung.	1
2. Kapitel:	Kasuistik	11
	A. Eigene Beobachtungen aus der Hallenser Ohrenklinik .	11
	B. Fälle anderer Autoren	57
3. Kapitel:	Zur Anatomie des Bulbus venae jugularis	72
	Der Weichteilinhalt des Foramen jugulare	78
4. Kapitel:	Die Pathologie und pathologische Anatomie der Thrombose des Bulbus venae jugularis	85
	Die spezielle Pathogenese der Thrombose des Bulbus venae jugularis	93
	Bildung von Senkungsabszessen im Anschluss an Thrombose des Bulbus venae jugularis	101
5. Kapitel:	Die Diagnose der Bulbusthrombose	104
6. Kapitel:	Die operative Ausräumung des Bulbus venae jugularis. . .	106
	Die Operationstechnik	116
	Die Gefahren der Bulbusoperation	123
7. Kapitel:	Abschätzung des therapeutischen Wertes der Bulbusoperation.	134
	Schlusswort	143
	Literatur	145
	Erklärung der Abbildungen	147
	Nachtrag	147

Kapitel I.

Einleitung.

Bei keinem der intrakraniellen Folgezustände der Otitis, vom otogenen Extraduralabszess abgesehen, haben sich die Chancen auf Heilung durch die ausgedehnten operativen Maßnahmen, mit denen die beiden letzten Jahrzehnte unsere Therapie bereichert haben, so günstig gestaltet wie bei der infektiösen Hirnsinusthrombose.

Dies gilt nicht nur für die als zunächst rein lokale Erkrankung der Hirnsinus zu betrachtende Thrombose selbst, sondern auch für die kaleidoskopischen klinischen Krankheitsbilder, welche einer Allgemeininfektion des Körpers von dem primären Krankheitsherde im Sinus her ihre Entstehung verdanken, und welche in der Regel mit dem Sammelnamen der otogenen „Pyämie" belegt werden.

Weil die Allgemeininfektion nicht ausschliesslich durch das Abbröckeln von Teilen des Sinusthrombus und durch Überschwemmung des Körpers mit diesen, die Aussaat zur Entstehung von Tochterherden bildenden Partikelchen zustande kommt, sondern dabei auch in der Mehrzahl der Fälle die Aufnahme von, im infektiösen Thrombus gebildeten Toxinen in das Blut eine bedeutungsvolle Rolle spielt, ist es richtiger, nicht schlechthin von „Ohrpyämie" zu sprechen; den tatsächlichen pathologischen Vorgängen entsprechender wäre es, das Krankheitsbild mit dem Namen "Septikopyämie" zu bezeichnen, bezw. von „Pyoseptikämie" dann zu sprechen, wenn der Schwerpunkt des klinischen Bildes nicht auf den pyämischen, sondern den septikämischen, den Vergiftungserscheinungen liegt, was dann der Fall ist, wenn die in dem thrombotischen Sinusinhalt eingeschlossenen infektiösen Keime sich durch eine hochgradige Virulenz auszeichnen.

Nur graduell verschieden von den letztgenannten Krankheitserscheinungen ist die reine Sepsis ex otitide.

Dieses schwere Krankheitsbild ist lediglich die Folge so deletärer und oft so rasch durch Herzlähmung zu Tode führender Toxinwirkung,

dass es bis zu dem schnell eintretenden Tode oft nicht einmal zur Abbröcklung von Thrombenteilchen und zur Entstehung von Metastasen zu kommen braucht.

Aus dem eben Erörterten ergibt sich ohne weiteres, dass die Aussichten einer erfolgreichen operativen Behandlung der infektiösen Sinusthrombose um so günstiger sind, je früher operiert wird, und je weniger toxikämische Züge in dem klinischen Krankheitsbilde bemerkbar sind.

Die Chancen der frühzeitigen Operation sind am besten, wenn es noch nicht zu einer Allgemeininfektion des Körpers, einer Septikopyämie gekommen ist, wenn also noch eine reine lokale Sinusthrombose vorliegt.

In solchen Fällen ist man nicht selten imstande, durch operative Ausschaltung des primären Krankheitsherdes im Ohr und des noch lokalen Krankheitsherdes im Sinus die Krankheit geradezu zu kupieren und einer Generalisation des Krankheitsprozesses im übrigen Körper vorzubeugen.

Es setzt dieses operative Vorgehen allerdings voraus, dass man imstande ist, die infektiöse Sinusthrombose im Stadium der Lokalerkrankung, noch ehe sie zu einer Allgemeininfektion des Körpers geführt hat, zu diagnostizieren.

Und in der Tat sind wir dazu imstande, wenn wir die allgemein bekannten und bewährten diagnostischen Fingerzeige beobachten, welche Leutert[1]) aus dem Beobachtungsmaterial unserer Klinik gewonnen hat, und welche wir bei unseren späteren Beobachtungen vollauf bestätigt gefunden haben.

Anhaltendes höheres, selbst kontinuierliches Fieber in dem sonst fieberfreien Stadium der akuten oder im Verlaufe einer chronischen Mittelohreiterung, ist, auch wenn keine Zeichen pyämischer Metastasen vorhanden sind, nach Leutert, mit dessen Erfahrungen sich auch die fast aller späteren Beobachter decken, der Ausdruck einer Sinusthrombose, wenn man durch die Otoskopie, bezw. durch die Parazentesennadel das Bestehen von Eiterretention in der Paukenhöhle, durch die probatorische Freilegung der Fossa sigmoidea das Vorhandensein eines extrasinösen Abszesses, durch das gesamte klinische Bild, eventuell durch Zuhilfenahme der Lumbalpunktion eine diffuse eitrige Meningitis ausschliessen kann, und wenn der negative Untersuchungsbefund des übrigen Körpers uns die Annahme eines unmittelbaren oder mittelbaren Zusammenhanges des Fiebers mit dem erkrankten Ohre aufnötigt.

Als Beispiel für den geradezu kupierenden Effekt der operativen Ausschaltung des infektiösen Thrombus aus dem erkrankten Sinus auf den Erkrankungsverlauf verweisen wir auf den bereits an anderer

Stelle*) veröffentlichten Fall Olberg aus unserer Klinik. Nach der Entleerung des eitrig zerfallenen Thrombus im Sinus sigmoideus fiel, die Temperatur sofort ab; die höchste Temperatursteigerung am Tage nach der Operation war 37,9°; vom 2. Tage nach der Operation ab war der Temperaturverlauf ein völlig normaler bis zur vollkommenen Heilung.

In der Praxis haben wir indes nur selten Gelegenheit, Fälle dieser günstigen Kategorie beobachten zu können und zwar nur dann, wenn sich die Symptome der Sinusthrombose zu einem bereits in unserer Beobachtung stehenden Falle hinzugesellen, oder wenn uns die Fälle was leider in der Regel nur ausnahmsweise geschieht, von anderen Kollegen frühzeitig genug überwiesen werden.

In der Regel sehen wir die Fälle erst, wenn bereits ausgesprochene Symptome einer hinzugekommenen Allgemeininfektion (Schüttelfröste, Metastasen etc.) sich hinzugesellt haben. Und in diesen Fällen sind die Chancen einer operativen Behandlung um so günstiger, je mehr das Krankheitsbild ein pyämisches ist, und je weniger es sich dem septikämischen Typus nähert. Am ungünstigsten ist die Prognose in Fällen von reiner Sepsis ex otitide, bei denen in der Regel auch die eingreifendsten operativen Maßnahmen den tödlichen Ausgang nicht mehr aufzuhalten vermögen.

Ob der Körper mit den bereits gesetzten Metastasen fertig wird, nachdem durch operative Elimination des primären Krankheitsherdes in Schläfenbein und Sinus die Möglichkeit eines weiteren Nachschubs infektiösen Materials in die Blutbahn und damit auch der Entwicklung neuer Metastasen abgeschnitten ist, hängt ausser von der Widerstandskraft des Körpers vornehmlich auch davon ab, ob die Metastasen je nach ihrer Lokalisation dem Messer des Chirurgen zugänglich sind oder nicht. Dies gilt vor allem für die so gefürchteten Lungenmetastasen (Abszesse, Pyopneumothorax), deren operative Behandlung vielfach schon ausschlaggebend geworden ist für den schliesslich günstigen Endausgang der Pyämie.

Aber nicht nur von dem Zeitpunkt der Operation und der Natur der sekundären Allgemeininfektion bei infektiöser Sinusthrombose ist die Prognose der operativen Behandlung des einzelnen Falles abhängig, sondern vor allem von der Zugänglichkeit der erkrankten Hirnblutleiter selbst für das Messer des Operateurs. Nur die Thrombose der an der Hirnoberfläche verlaufenden Hirnblutleiter, des Sinus transversus und sigmoideus, sowie der Vena jugularis interna sind einer direkten operativen Inangriffnahme zugängig, mit der Einschränkung allerdings,

*) Archiv f. Ohrenheilkunde. Bd. LVII. S. 26.

dass die zentralwärts fortschreitende Thrombose sich auf die Vena jugularis interna beschränkt und nicht etwa nach dem Herzen zu bereits deren Gebiet überschritten hat. Der technisch am schwersten zugängliche Bezirk der oberflächlichen Hirnsinus ist der Bulbus venae jugularis.

Auf die relative Häufigkeit des Vorkommens von Thromben in diesem Venenabschnitt und ihre Gefährlichkeit, besonders der isolierten Thrombose, hat zuerst Leutert (l. c.) mit allem Nachdruck hingewiesen. Und die Einsicht in die Gefährlichkeit einer Lokalisation der Thrombose gerade an dieser Stelle, welche mit Rücksicht auf den anatomischen Bau und die versteckte Lage des Bulbus, mit Rücksicht auf seine oft direkte Verbindung mit dem Sinus petrosus inferior und seine indirekte mit den tiefen venösen Hals- und Wirbelgeflechten vermittelst in der Regel ziemlich starker venöser Verbindungsäste ohne weiteres verständlich ist, ist die Folge einer vielseitigen klinischen Erfahrung.

Die Erfahrung am Krankenbette hat nun gezeigt, dass es in der Mehrzahl der Fälle infektiöser Sinusthrombose genügt, die operativen Maßnahmen auf die Entferung des infektiösen Thrombus aus dem Sinus sigmoideus mit oder ohne Unterbindung der Vena jugularis interna zu beschränken, auch wenn der Bulbus venae jugularis zweifellos an der Thrombose partizipiert; vielfach hat man bei diesen Operationen Heilung eintreten sehen, ohne dass überhaupt an dem Thrombus im Bulbus gerührt wurde, oder ohne dass etwas anderes als während der Nachbehandlung ausgeführte sekundäre Ausspülungen oder Durchspülungen des erkrankten Bulbus von dem eröffneten Sinus sigmoideus, resp. der eröffneten Vena jugularis aus vorgenommen wurden.

Es blieben aber Fälle übrig, bei denen diese mehr palliativen Maßnahmen gegen die Bulbusthrombosenicht den erhofften Einfluss auf den Verlauf der Pyämie hatten, in denen man vielmehr zu der Annahme gezwungen war, dass das Fortbestehen der pyämischen Erscheinungen nur zu beziehen wäre auf eine weitere Aufnahme infektiösen Materials von dem thrombosierten Bulbus aus.

Diese Erfahrungen legten im Verein mit dem wiederholten Erlebnis, dass nach der breitesten Sinusausräumung sich noch weitere, zum Tode führende Metastasen entwickelten, deren Ausgangspunkt allein ein im Bulbus zurückgebliebener Thrombus gewesen sein konnte, den Gedanken nahe, den Bulbus selbst operativ zu eröffnen und seinen infektiösen, gefährlichen Inhalt auszuräumen.

Diese Dinge haben wohl auch andere Autoren erwogen. Ob Macewen[2]) bei seiner Forderung, den infektiösen Thrombus „vollständig" freizulegen, auch an ein Verfolgen desselben bis in den Bulbus hinein

gedacht hat, muss dahingestellt bleiben, da er sich an keiner Stelle seiner Ausführungen über die infektiöse Sinusthrombose über eine direkte Angriffnahme des Bulbus äussert. Jansen[3]) dagegen ist dem Gedanken entschieden nicht nur theoretisch, sondern auch praktisch näher getreten, wie aus seinen Worten hervorgeht: „Wenn wir einen stark entwickelten Warzenfortsatz haben, ist es möglich, von letzterem aus den Bulbus gut freizulegen und zu inzidieren. Bei kleinen Verhältnissen kann dieses unmöglich werden; aber es ist auch im allgemeinen nicht nötig.“ Immerhin ist aus diesen Literaturangaben schon ersichtlich, dass der Gedanke der Bulbusoperation bereits in der Luft gelegen hat. Und wenn er trotz des zu seiner Verwirklichung drängenden allgemein chirurgischen Gesichtspunktes einer gründlichen Ausschaltung des infektiösen Eiterherdes sowie trotz der Erfahrung der nicht seltenen Unzulänglichkeit des damals üblichen Operationsverfahrens erst so spät verwirklicht wurde, so war es vornehmlich die Furcht vor der vermeintlichen technischen Schwierigkeit dieser Operation, die Furcht vor vermeintlich unvermeidbaren Nebenverletzungen (Facialis; Nerven, welche durch das Foramen jugulare hindurchtreten), welche die Hand manches sonst zielbewussten Operateurs lähmten.

Vor ca. 3 Jahren haben wir[4]) unser Operationsverfahren beschrieben, mittelst dessen es gelingt, in zielbewusster Weise den Bulbus venae jugularis so freizulegen, dass man ihn eröffnen kann, dass man ihn vollkommen, d. h. auch sein kuppelförmig nach oben ausgebauchtes Dach, übersehen und seinen infektiösen Inhalt entleeren kann.

Unser damals beschriebenes Verfahren war das folgende:

„Verbindung des retroaurikulären Weichteilschnittes mit der zwecks Unterbindung der Jugularis angelegten Halswunde. Vollständige Resektion der Spitze des Warzenfortsatzes in üblicher Weise, falls dieselbe nicht schon vor Vornahme der Sinusoperation reseziert ist. Stumpf präparierend geht man an der Schädelbasis in die Tiefe, bis man an die laterale Knochenumrandung des Foramen jugulare gelangt. Zu diesem Zweck ist es nötig, die Weichteile mit dem stumpfen Haken so stark nach vorn zu zerren, dass leicht eine Verletzung des N. facialis an der Stelle, wo er aus dem Foramen stylomastoideum herausgetreten ist, eintreten kann. Hat man sich bis an die äussere Umrandung des Foramen jugulare herangearbeitet, dann bleibt nur noch übrig, die Knochenbrücke, welche zwischen dem möglichst weit nach unten bereits von aussen freigelegten Sinus sigmoideus und dem Foramen jugulare noch steht, mit der Lüerschen Zange zu entfernen. Diese Resektion der Knochenspange bereitet keine Schwierigkeiten, auch ist wegen ihrer anatomischen Lage dabei eine Verletzung der durch das Foramen jugulare die Schädelhöhle verlassenden Hirnnerven

nicht zu fürchten. Ist jene Knochenspange entfernt, dann ist der Bulbus venae jugularis besonders auch mit seinem Dache direkt unserem Messer zugänglich, und wir können den Inzisionsschnitt des Sinus von seinem unteren Ende aus direkt bis in den Bulbus und die Vena jugularis int. verlängern. Wir haben dann am Schluss der Operation nach Entfernung der Thrombenmassen anstatt des vorherigen Röhrensystems eine nach aussen offene, aus Sinus plus Bulbus plus Vena jugularis bestehende Halbrinne, deren Grund gebildet ist von der inneren Blutleiter- plus Venenwand."

Dass wirklich durch die Bulbusoperation das erreicht werden kann, was wir angestrebt hatten, dafür bot uns das von dem ersten auf diese Art operierten und unabhäng von der Sinusthrombose zugrunde gegangenen Patienten herrührende anatomische Präparat den exakten Beweis. Als Beleg konnten wir uns auf den offiziellen Sektionsbefund beziehen: „Vom Sinus sigmoideus nur die innere Wand erhalten, die nicht verfärbt ist. Das durch die Operation freigelegte und in eine nach aussen offene Rinne umgewandelte Foramen jugulare zeigt an der Innenwand Reste der Innenwand des Bulbus venae jugularis, welche mit gelbem Eiterbelag bedeckt sind. Die Halbrinne ging unmittelbar über in die durch Exzision ihrer lateralen Wand in eine flache Rinne umgewandelte Vena jugularis interna."

Wir haben dann in einer späteren Arbeit[5]) auf einige Gefahren aufmerksam gemacht, welchen man bei Ausführung unserer sich im übrigen als brauchbar erwiesenen Operationsmethode begegnen kann. Es kann nämlich der vorspringende Processus transversus des Atlas das tiefgelegene Operationsfeld so verdecken, dass es notwendig wird, denselben nach Ablösung der an ihn inserierenden Muskeln mit der Lüerschen Zange zu resezieren. Bei dieser Resektion ist uns einmal eine Verletzung der Arteria vertebralis vorgekommen. Dabei pulsierte plötzlich ein federkieldicker arterieller Blutstrom aus der Tiefe, und es zeigte sich eine unregelmäßige zackige Öffnung im Arterienrohr, von der es unentschieden blieb, ob sie durch die Knochenzange selbst zustande gekommen war oder durch den bis in das Foramen transversarium hinein abgebrochenen Processus transversus des 1. Halswirbels. Weiterhin habe ich damals darauf hingewiesen, dass uns die Arteria vertebralis da noch mehr gefährdet schien, wo sie, durch das Foramen transversarium des 2. Halswirbels hindurchgetreten, sich lateral wendet, um im Bogen das weiter seitlich gelegene Foramen transversarium des ersten zu gewinnen.

Die hier erlebten Schwierigkeiten brachten uns auf den Gedanken, in denjenigen Fällen, in welchen die operative Eröffnung des Bulbus auf dem bezeichneten Wege uns wegen scheinbar unüberwindbarer tech-

nischer Schwierigkeiten unmöglich erschien, auf einem anderen Wege an den Bulbus heranzukommen und zwar durch Fortnahme des Kuppeldaches der Bulbusgrube von der Paukenhöhle aus.

Das hierzu nötige Operationsverfahren, von dessen Ausführbarkeit wir uns allerdings damals nur an der Leiche überzeugt hatten, habe ich (l. c.) folgendermaßen beschrieben:

„Die Voraussetzung einer vollkommenen Freilegung des Bulbus auf diesem Wege ist die Schaffung einer einheitlichen Totalaufmeisslungshöhle. Nur so ist eine vollkommene Übersichtlichkeit garantiert. Es würde also auch in solchen Fällen, in denen die ursächliche Otitisform an und für sich keine Indikation abgibt zur Totalaufmeisslung — akute Otitis —, trotzdem von der Totalaufmeisslung auszugehen sein. Dann wird die ganze untere knöcherne Gehörgangswand, der untere Teil des Margo tympanicus, sowie der Paukenhöhlenboden bis zum unteren Teile der Labyrinthwand abgetragen. Wegen der Gefahr der Kollision mit dem Facialis halte man sich mehr nach vorn. Zuweilen ist es notwendig, ausser der unteren Gehörgangswand auch die vordere, wenigstens ihre mediale Hälfte, zu entfernen. Gegen den theoretischen Einwand, dass ein solches Vorgehen beim Lebenden dauernde Störungen in der Kiefergelenksfunktion bedingen könne, führen wir unsere Erfahrung an, dass wir in verschiedenen Fällen der Schwartzeschen Klinik bei vollständiger Fortnahme der vorderen Gehörgangswand wegen Karies oder Cholesteatom derartige Störungen im Kaumechanismus niemals erlebt haben. Bei diesem operativen Vorgehen muss man sich vor Carotisverletzung hüten. Die Gefahr derselben ist um so grösser, je näher der vertikale Schenkel des Carotiskanals nach hinten gedrängt und seine basale Mündung der Drosselgrube genähert ist. Dass hierbei die grössten individuellen Verschiedenheiten vorkommen, davon kann sich jeder bei der Betrachtung einer Serie trockener Schläfenbeine überzeugen."

So weit unsere eigenen bisherigen Mitteilungen über die Technik der Bulbusoperation.

In der Literatur finden sich folgende weitere einschlägige Mitteilungen, welche nach der Publikation meiner ersten Arbeit erschienen sind:

Stenger[6]) hat in einer interessanten Arbeit, auf deren anatomischen Teil wir noch zurückkommen werden, berichtet, dass das operative Vorgehen in der Trautmannschen Klinik dem der Hallenser entsprochen habe.

Hinsberg[7]), welcher wie auch die Trautmannsche Klinik unabhängig von uns den Bulbus freigelegt hat, sagt, dass sein Vor-

gehen „ziemlich identisch mit dem von Grunert mitgeteilten" gewesen sei.

Körner[8]) beschreibt ein dem unseren entsprechendes Verfahren zur operativen Freilegung des Bulbus.

Piffl[9]) teilt einen Fall von Ohrpyämie mit Ausgang in Heilung mit, in welchem er sich „von der Ausführbarkeit der Grunertschen Methode überzeugte."

Für Fälle, in denen der Bulbus auf diesem Wege, „besonders bei vorgelagertem Sinus und gleichzeitig stark ausgebildetem Bulbus" schwer oder ohne vollständige Opferung des Facialis gar nicht zu erreichen sei, und für Fälle, in denen bei intaktem Sinus sigmoideus eine angenommene isolierte Bulbusthrombose die rasche Freilegung und Inspektion oder Exploration des Bulbus notwendig mache, empfiehlt Piffl ein Verfahren, das nach Abtragung der unteren und vorderen Wand des äusseren Gehörganges und des Paukenhöhlenbodens direkt von aussen auf den Bulbus und den obersten Anteil der Jugularis zugeht. Seine Operationsmethode ist die folgende:

„Nach beendeter Aufmeisslung der Mittelohrräume nach Zaufal wird der über den Warzenfortsatz verlaufende Hautschnitt um einige Zentimeter nach unten verlängert und sodann das Periost von der unteren und vorderen Fläche des Os tympanicum bis zur Fissura Glaseri stumpf abgelöst und ebenso die Auskleidung des knöchernen Gehörgangs von der unteren und vorderen Wand abgehebelt. Hierauf werden die Weichteile mit stumpfen Instrumenten nach vorne abgedrängt und mit entsprechend geformten Lüerschen Zangen (Firma „Brüder Stockmann" Prag, Heinrichsgasse) zunächst die untere und vordere Gehörgangswand bis hinein zum Recessus hypotympanicus abgekneipt. Falls dadurch zu wenig Raum geschaffen wird, wird auch der im Wege stehende Processus styloides aus der an demselben inserierenden Muskulatur ausgeschält und dann samt seiner an der Basis meist stark verbreiterten Scheide beseitigt. Ist man einmal so weit, so zeigt sich in der Regel auch schon der oberste Anteil der Vena jugularis int., die hier nach dem Verlassen der Fossa jugularis einen nach aussen schwach konvexen Bogen beschreibt, um erst dann in die vertikal nach abwärts strebende Richtung überzugehen. Die weitere Freilegung des Bulbus geschieht nun durch Beseitigung der äusseren Umrandung, wenn nötig, auch eines Teiles des Daches des Recessus jugularis und der inneren Paukenhöhlenwand mit Hilfe einer bajonettförmig gekrümmten Zange, oder durch vorsichtige Anwendung von elektromotorisch getriebenen Fraisen. Für die Ausdehnung der Knochenresektion und die Wahl der Instrumente ist der jeweilige anatomische Befund maßgebend. Ist so ein genügend grosser Teil der lateralen Wand

des Bulbus venae jugularis blossgelegt, so kann man nach Inspektion derselben auf den Inhalt schliessen, wie wir dies bei den Sinusoperationen tun, oder man kann eine Probepunktion oder Inzision vornehmen. Kommt es zu einer Blutung, so ist dieselbe durch Tamponade leicht zu stillen. Wird Thrombose konstatiert, so lassen sich von hier aus die Massen ausräumen, es ist auch möglich durch Einführung eines Jodoformdochtes bis in den Sinus sigmoideus zu drainieren. Bei der Ausführung der Operation kommen sehr zustatten einerseits die stets offene Leitröhre des äusseren Gehörganges, sowie der freie Raum der Paukenhöhle, die jederzeit einen Einblick von oben ermöglichen und andererseits das Anfangsstück der Vena jugularis interna, das nach aufwärts verfolgt zum Bulbus führen muss. Ein zu starkes Abweichen von der Axe des Gehörganges nach vorne ist zu vermeiden, um der Carotis nicht zu nahe zu kommen. Eine Verwechslung dieser Arterie mit der Jugularisvene ist wohl als ausgeschlossen zu betrachten."

Diese Beschreibung des Pifflschen Operationsverfahrens zeigt ohne weiteres, dass es nicht nur demselben Gesichtspunkte seine Entstehung verdankt, wie das von uns auf Grund von Operationsversuchen an der Leiche angegebene zweite Verfahren, sondern dass es auch in technischer Hinsicht mit dem von mir angegebenen übereinstimmt. Wir haben beide unabhängig von einander unser Verfahren angegeben und zufällig gleichzeitig in Vorträgen auf der Karlsbader Naturforscherversammlung im Jahre 1902 die erste Mitteilung davon gemacht.

Wenn die Pifflsche Mitteilung (l. c.) dieses Verfahrens den Vorzug vor der meinigen hatte, dass Piffl zugleich den Beleg der Brauchbarkeit seiner Operation am Lebenden erbrachte, während ich mich nur auf Operationsversuche an der Leiche berufen konnte, so liegt das daran, dass sich uns bei der Ausführung unserer zuerst angegebenen Operation-Eröffnung des Bulbus von aussen her — nie wieder solche technischen Schwierigkeiten in den Weg gestellt haben, dass wir gezwungen gewesen wären, auf Grund der letzteren von unserer ursprünglichen Operationsmethode abzusehen.*)

Zaufal [10]) wägt den Wert beider Operationsmethoden, die Freilegung des Bulbus von aussen und die Freilegung von oben, d. h. vom Boden der Paukenhöhle aus, in folgenden Worten ab: „Wie ich die Sache jetzt übersehe, hat die Pifflsche Operation die weniger schwierige Technik voraus, doch steht sie der Grunertschen, wenn letztere ausführbar ist, darin nach, dass sie nicht eine ununterbrochene,

*) Wir haben das Pifflsche Verfahren später einmal am Lebenden ausgeführt, um uns von seiner Ausführbarkeit zu überzeugen.

nach aussen offene Halbrinne formiert. Sie lässt den Eingangsring des Recessus bulbi stehen. Diese Unterbrechung ist freilich so beschränkt, dass sie durch Einführung eines lockeren Jodoformgazestreifens unschädlich gemacht werden kann."

Er macht ausserdem auf ein neues erschwerendes Moment für die Ausführbarkeit meines Verfahrens aufmerksam, welches dann vorhanden sei, wenn in der Mitte des Abstandes der Sutura mastoideo-occipitalis und des Proc. condyloideus des Hinterhauptbeins ein stark entwickelter Proc. paracondyloideus vorkommt, der mit dem Querfortsatz des ersten Halswirbels artikuliert.

In seinem Besitz befindet sich ein Präparat, in welchem der dicke, an seinem unteren Ende mit einer deutlichen Gelenkfläche versehene Processus paracondyloideus sich auf breiter verdickter Basis bis zur Höhe über 1 cm erhebt und sich wie eine Palissade hinter die Ausmündung des Recessus jugularis der rechten Seite stellt.

R. Panse [11]) empfiehlt, um eine Facialisverletzung bei der Freilegung des Bulbus von aussen zu vermeiden, den Canalis Fallopiae in seinem absteigenden Schenkel zu eröffnen, den Nerven in seinem Bindegewebsrohr aus dem Kanal mit dem Tenotom herauszuhebeln und ihn, der nun schlaff in der Operationswunde hängt, gewissermaßen zur Seite zu schieben. „Der Nerv ist ausserordentlich fest in seinem Knochenkanal angewachsen und ist mit Messer und Tenotom für den Tensor tymp. nur mühsam herauszuheben. Er wird wohl auch kaum ohne starke Quetschungen herauskommen, aber bei der bekannten Widerstands- und Regenerationsfähigkeit ist eine etwa auftretende Lähmung sicher ganz vorübergehend und in seinem Bindegewebsrohr, das im Zusammenhang erhalten bleiben kann, werden etwa zerdrückte Nervenfasern bald wieder zusammenwachsen. Die Hauptsache ist, dass keine völlige Trennung stattfindet, durch die ein Zwischenwachsen von Granulationsgewebe zwischen die Nerventeile ermöglicht wird."

Hansberg [12]) hat in einem Falle (4jähriges Kind) sich von der Ausführbarkeit unserer Bulbusoperation überzeugt.

Auch Heine [13]) empfiehlt unser Operationsverfahren: „Jetzt werden wir, wenn wir zu der Überzeugung gelangt sind, dass der Bulbus der Sitz einer obturierenden Thrombose ist, die eine pyämische Allgemeininfektion verursacht hat, oder dass sich eine zerfallene Thrombose vom Sinus aus bis in ihn erstreckt, ohne dass wir einen soliden Verschluss nach der Jugularis zu annehmen können, diese zunächst unterbinden und dann den Bulbus freilegen und eröffnen. Daran schliesst sich die Spaltung der Vene. So können wir hoffen, nach breiter Freilegung und Entfernung des Krankheitsherdes die Quelle,

die immer neue Infektionsstoffe in den Kreislauf ergiesst, zum Versiegen zu bringen und den Kranken zu retten, vorausgesetzt, dass sein Organismus im Kampfe mit der bereits bestehenden Allgemeininfektion siegt. Ihn dabei auf jede nur mögliche Weise zu unterstützen, seine Kräfte zu heben, muss unser weiteres Bestreben sein."

Schliesslich hat Streit [14]) noch über einen Fall berichtet, in welchem er mit Erfolg nach unserem Operationsverfahren operiert hat.

Kapitel II.

Kasuistik.

A. Eigene Beobachtungen aus der Hallenser Ohrenklinik.

1. Fall.*) Richard Krüger, 8 Jahre alt, Arbeitersohn aus Cöthen. Aufgenommen am 8. September, gestorben am 24. September 1900.

Anamnese: Rechtsseitige Ohreiterung aus unbekannter Ursache seit dem ersten Lebensjahre. Niemals Beschwerden. Seit drei Tagen plötzlich heftige Schmerzen im rechten Ohr, Kopfschmerzen im ganzen Kopf, Appetitlosigkeit, schlaflose Nächte. Zugleich hohes Fieber und mehrmals Frostanfälle. Kein Erbrechen, niemals Schwindel.

Status praesens: Schwächlicher, anämischer Junge. Temperatur 38,6°, Puls 136, regelmässig, kräftig. Pupillen gleichweit, reagieren. Keine Augenmuskellähmung, kein Nystagmus. Papillengrenzen links scharf, rechts verwaschen, Papille und überhaupt der ganze Augenhintergrund rechts sehr hyperämisch. Sensibilität und Reflexe normal. Urin frei von Eiweiss und Zucker.

Umgebung des rechten Ohres: Druckempfindlichkeit des ganzen Warzenfortsatzes, geringes Ödem der bedeckenden Haut, keine Infiltration. Druckempfindlichkeit längs der Jugularis, daselbst einige geschwollene Lymphdrüsen zu fühlen. Cervikaldrüsen geschwollen.

Gehörgang- und Trommelfellbefund: Rechts Gehörgang weit, äusserst fötide profuse Eiterung, viel Epidermis. Trommelfell fehlt bis auf einen schmalen Saum oben mit Hammerrest. Paukenschleimhaut gerötet und geschwollen. Vorn oben eine Fistel im Knochen, aus der eine leicht blutende Granulation hervorlugt. Links normal.

Hörprüfung: Flüstersprache rechts nicht gehört, links mehrere Meter. C_1 vom Scheitel unbestimmt, Fis_4 rechts bei Nagelanschlag, links normal.

*) Mitgeteilt Arch. f. Ohrenheilk. Bd. LIV. S. 114.

Lumbalpunktion ergibt kristallklaren, nicht unter erhöhtem Druck stehenden, bakterienfreien Liquor ohne vermehrte Leukozyten.

Totalaufmeisslung: Weichteile normal. Corticalis grünlich verfärbt, an einzelnen Punkten quillt dünne Jauche aus dem Knochen hervor. Die ganzen Mittelohrräume erfüllt mit zerfallenem Cholesteatom. Von den Gehörknöchelchen nur noch Reste vorhanden. Fistel im horizontalen Bogengang, in derselben kein Eiter. Aus einer Fistel in der Sinusgegend quillt äusserst fötide Jauche hervor. Ausgedehnter jauchiger extrasinöser Abszess. Sinus soweit wie möglich nach unten freigelegt. Sinuswand grünlich verfärbt und eitrig belegt. Jugularisunterbindung. Probeinzision des Sinus ergibt nur wenig verfärbtes Serum. Breite Inzision des Sinus. Mediane Sinuswand zerstört. Der Zeigefinger dringt in eine 3 cm tiefe Höhle im Kleinhirn, die keinen Eiter enthält, sondern nur Gehirndetritus (Erweichungsherd). Vom peripheren Sinusende her starke Blutung. Tamponade der ganzen Wundhöhle mit Jodoformgaze, Verband. Abends Temperatur 38,0°, Puls 140, Respiration 32. Während der Nacht grosse Unruhe. Mehrmals Erbrechen. Verband blutig-serös durchtränkt.

9. September. Vormittags 11 Uhr Schüttelfrost von halbstündiger Dauer. Wein und Milch werden zum grössten Teil wieder erbrochen. Temperatur 38,0° 40,7°, 39,1°, 36,6°, 39,4°, 39,1°. Puls 140, sehr klein, Äther subkutan.

10. September. Verbandwechsel. Nachoperation: Vollständige operative Freilegung des Bulbus venae jugularis. Spaltung der Vena jugularis interna oberhalb der Einmündungsstelle der Vena facialis. Es sind Thrombenmassen und wenig Blut darin. Die grünlich verfärbte laterale Sinuswand wird zum grössten Teil exzidiert. Spaltung und Ausräumung des Bulbus, in welchem Thrombenmassen enthalten sind. Tamponade mit Jodoformgaze. Es war somit Vena jugularis interna oberhalb der Unterbindungsstelle plus Bulbus venae jugularis plus Sinus sigmoideus aus einem Gefässkanal in eine nach aussen offene Halbrinne umgewandelt. Bei der Operation lässt der Kranke Kot und Urin unter sich gehen. Gegen Ende der Operation Zwangsstellung der Augen, besonders des linken. Puls kaum fühlbar. Äther subkutan, Kochsalzinfusion. Nachmittags 4 Uhr deutlicher Ikterus. Puls besser. Abends 10 Uhr Puls 124, leidlich kräftig, Patient trinkt Wein und viel Milch. Temperatur 40,4°, 38,6°, 39,8°, 36,7°, 37,7°.

11. September. Die Nacht war sehr unruhig. Im Laufe des Tages trinkt Patient ungefähr 2 Liter Milch. Sensorium klar. Temperatur 37,4°, 39,6°, 37,8°, 39,4°; Puls 120, regelmässig.

12. September. Allgemeinbefinden befriedigend. Nahrungsaufnahme andauernd gut. Die Wunde ist sehr trocken und schmierig belegt. Über den Lungen überall voller Perkussionsschall und reines Vesikuläratmen. Herztöne rein, Temperatur 37,6°, 38,8°, 35,5°, 38,9°. Puls abends klein, 156. Äther subkutan.

13. September. Die Wunde ist immer noch trocken und schmierig belegt; feuchter Verband; geringer Hirnprolaps; Temperatur 38,3°, 38,9° 37,8°, 39,3°, 38,5°, 38,9°. Puls 124, kräftiger.

14. September. Hartnäckige Verstopfung, Stuhlgang nur nach Klystier; Temperatur 38°. 38,1°, 37,7°, 38°, 37,8°.

15. September. Die Wunde hat sich gereinigt; Temperatur 37,9°, 37,2°, 38,1°, 38,9°. Puls zwischen 108 und 120, regelmässig. Keine Klage. Patient trinkt viel Milch.

16. September. Hirnprolaps etwas grösser; Temperatur 37,5°, 36,1°, 39,7°, 37,7°. Puls abends klein und sehr frequent.

17. September. Patient schluckt nicht mehr so gut. Sensorium klar. Temperatur 37°, 38,4°, 38°, 38,6°; Puls klein, 132; Respiration 32.

18. September. Die Wunde sieht gut aus; überall frische Granulationen. Die Abszesshöhle im Kleinhirn sondert noch ziemlich viel Eiter ab. Temp. 36,5°, 37,1°, 39,7°, 40°. Respiration 44, kein Husten, über den Lungen reines Vesikuläratmen. Puls sehr klein und frequent, aber nicht aussetzend. Äther subkutan; viel Wein.

19. September. Seit gestern Abend grosse Unruhe. Pupillen different, wechselnd. Anhaltende Verstopfung, wiederholtes Erbrechen. Aus der Abszesshöhle wird immer noch viel Eiter entleert. Temperatur 38,7°, 39,3°, 38,5°, 39,5°, 40°. Puls 160.

20. September. Nahrungsaufnahme gering. Patient schluckt schlecht und verschluckt sich dabei sehr leicht. Nährklystier. Erbrechen seltener. Der Hirnprolaps ist grösser geworden. Die Eiterabsonderung aus der Abszesshöhle ist minimal. Temperatur 38,8°, 39,4°, 39,1°, 40,3°. Puls 160.

21. September. Heute wieder stärkere Eiterung aus der Abszesshöhle, sonst Status idem. Temperatur 40,3°, 38,6°, 41,8°, 39,9°. Puls besser.

22. September. Patient lässt Urin unter sich. Nahrungsaufnahme verweigert. Nährklystier. Die Wunde sieht gut aus. Am rechten Vorderarm talergrosse Abszedierung an einer Stelle, wo vor einigen Tagen eine Ätherinjektion gemacht war. Temperatur 39,1°, 37,7°, 39,8°, 38,6°, 40,1°. Puls 146, Respiration 36.

23. September. Der Hirnprolaps ist grösser geworden, öfter Erbrechen. Temperatur 38,4°, 40,6°, 38,7°, 39,2°. Puls kaum fühlbar. Kampher subkutan.

24. September. Temperatur 40,1°, 41,0°, 39,6°, 41,1°. Puls klein und frequent, hie und da aussetzend. Koma. Exitus letalis abends $8^1/_2$ Uhr.

Sektionsprotokoll.

Das Schädeldach auf der rechten Seite leicht mit der Dura verwachsen, Pia der Konvexität beider Hemisphären mit geringem eitrigen Exsudat belegt, hauptsächlich längs der Gefässe und zwar gleichmässig auf beiden Seiten. An der Schädelbasis kein Eiterbelag, auch nicht entsprechend dem Schläfenbein. Der rechte Nervus acusticus erscheint durch Quellung dicker als der linke. Im Porus acusticus internus kein Eiter sichtbar. Sinus petrosus superior, inferior und cavernosus frei. Vom Sinus sigmoideus nur die innere Wand erhalten, die nicht verfärbt ist. Das durch die Operation freigelegte und in eine nach aussen offene Rinne umgewandelte Foramen jugulare zeigt an der Innenwand Reste der Innenwand des Bulbus venae jugularis, welche mit gelbem Eiterbelag bedeckt sind; die Halbrinne ging unmittelbar über in die durch Excision ihrer lateralen Wand in eine flache Rinne umgewandelte Vena jugul. interna. Unterhalb der fest verwachsenen

Unterbindungsstelle der Vena jugularis interna befindet sich ein pflaumengrosser perivenöser Abszess, begrenzt durch eine feste Abszessmembran. Eine Kommunikation dieser Abszesshöhle mit dem unterhalb der Unterbindungsstelle befindlichen Teil der Vene ist durch Sondierung nicht nachzuweisen. Beim Aufschneiden dieses letzteren Venenteils entleert sich ein eitrigdurchsetzter Thrombus, der sich bis in die Subclavia verfolgen lässt, dort braunrote Farbe zeigt und spitz zulaufend endigt. Im rechten Kleinhirnlappen eine kirschgrosse Höhle, welche die Rindensubstanz zerstört hat. Die Auskleidung von graurötlicher Farbe und fetziger nekrotischer Oberfläche. Die Hirnsubstanz zwischen dieser Höhle und dem vierten Ventrikel von normal fester Konsistenz ohne Extravasate und ohne Zeichen von Entzündung. Der bei Lebzeiten beobachtete Prolaps wird dargestellt durch die entzündlich geschwollenen, zum Teil schon nekrotischen Ränder der Abszesshöhle. In den Hirnventrikeln überall auffallend geringe Menge normaler seröser Flüssigkeit. Plexus choroideus normal. Ependym glatt und nicht verfärbt. Lunge und Herz gesund. Niere und Leber bieten Zeichen von Verfettung. Milz vergrössert, mürbe.

Sektion des Schläfenbeins.

Im horizontalen Bogengang eine Fistel, aus welcher Eiter quillt; Steigbügel fehlt; im Foramen ovale Eiter. Foramen rotundum offen, mit Eiter angefüllt. Im vertikalen Bogengang Eiter. Kapsel der Schnecke sehr blutreich. Schnecke selbst voll Eiter.

Epikrise.

Unsere Diagnose hatte gelautet: Chronische Eiterung mit Sinusthrombose und Pyämie. Der vorhandene Kleinhirnabszess war vorher nicht diagnostiziert worden, sondern wurde erst bei der Operation der Sinusthrombose aufgedeckt. Tatsächlich bot weder die Anamnese, noch der Untersuchungsbefund irgend einen Fingerzeig dafür, dass möglicherweise eine Komplikation mit einem Hirnabszess vorliegen könnte, vielmehr beherrschten die von der Sinusthrombose und Pyämie herrührenden Erscheinungen im wesentlichen das Krankheitsbild. Etwaige von dem Abszess ausgelöste Herderscheinungen lagen nicht vor. Die Kopfschmerzen bestanden erst seit drei Tagen, seit dem Beginn der akut einsetzenden Pyämie, Schwindel und Erbrechen waren überhaupt nicht vorhanden, der Puls war der hohen Temperatur entsprechend frequent und nicht von kephalischem Charakter. Die Psyche des Knaben hatte, wie die Mutter später wiederholt versicherte, niemals eine auffallende Veränderung gezeigt. So blieb denn als einziges Verdachtsmoment der Augenspiegelbefund übrig; freilich auch dieses Zeichen war bei der Komplikation mit Sinusthrombose nicht besonders ins Gewicht fallend, namentlich da es sich nicht um eine ausgeprägte Stauungspapille, sondern um eine beginnende Neuritis optica

mit starker Hyperämie des ganzen Augenhintergrundes handelte, also um Veränderungen, die möglicher Weise durch die Sinusaffektion allein hervorgerufen sein konnten.

Was die Entstehung des Kleinhirnabszesses im vorliegenden Falle anbetrifft, so ist mit Sicherheit anzunehmen, dass derselbe nicht von dem erkrankten Labyrinth aus induziert worden ist, sondern dass infolge der Entzündungsvorgänge an der Sinuswand die angrenzende Partie des Kleinhirns per contiguitatem erkrankt ist. Dafür spricht nicht nur die oberflächliche Lage des unmittelbar an die morsche Sinuswand angrenzenden Abszesses, sondern auch das ganze Aussehen desselben: er machte mehr den Eindruck eines akuten encephalitischen Erweichungsherdes.

Die operative Behandlung der Sinusthrombose an sich war hier von zweifellos gutem Erfolge; die Schüttelfröste blieben aus und es folgte keine Metastasenbildung. Wenn auch bei der Sektion die zentralwärts an die Jugularisligatur angrenzenden Gefässpartien sich als thrombosiert erwiesen, so war doch der Thrombus derart, dass das zentrale Ende desselben eine gute braunrote Farbe zeigte. Durch die radikale Freilegung des erkrankten Sinus, der Vena jugularis und namentlich des Bulbus venae jugularis, sowie durch die Ausräumung der in den Gefässen enthaltenen Thromben und durch die Exzision der erkrankten Gefässwände selbst ist die weitere Fortschwemmung von Thrombenmassen und die Aussaat infektiöser Stoffe in die Blutbahn verhindert worden und somit der Beweis geliefert, dass durch die ausgedehnte Sinusoperation in der oben beschriebenen Weise tatsächlich eine Ausschaltung des erkrankten Gefässbezirkes aus der Zirkulation erreicht werden kann.

An dem letalen Ausgange der Erkrankung waren weder die Sinusaffektion noch der Hirnabszess schuld. Als Ausgangsstellen für die, die Todesursache bildende Meningitis kämen in Betracht: die Trepanationsstelle, der Hirnabszess, das Labyrinth. Dass sich die Meningitis nicht von der Trepanationsstelle aus verbreitet hat, geht aus dem Umstande hervor, dass bei der Sektion keine stärkere Ausbreitung des Exsudates an der Trepanationsöffnung zu konstatieren war, und dass dieselbe durch frische, gesunde Granulationen nach der Schädelhöhle gut abgeschlossen war. Vom Hirnabszess selbst hatte auch keine Infektion der Hirnhäute stattgefunden: der Abszess war allseitig von gesunder Hirnsubstanz umgeben, ein Durchbruch in den vierten Ventrikel war sicher nicht vorhanden. So kommt die eitrige Labyrintherkrankung allein als Ausgangspunkt für die tödliche Meningitis in Betracht. Das Bestehen einer Labyrinthaffektion war nach dem Ergebnis der Hörprüfung wahrscheinlich und wurde durch die Auffindung

der Fistel im horizontalen Bogengang bei der Operation zur Gewissheit; auffallend ist nur das Fehlen von Schwindelerscheinungen trotz der diffusen eitrigen Entzündung im Labyrinth, trotz der Bogengangfistel und trotz des fehlenden Steigbügels.

Die Entwicklung der Meningitis fällt erst in die letzten Tage vor dem Tode. Zur Zeit der Operation war, wie auch die Lumbalpunktion zeigte, noch keine Meningitis vorhanden.

2. Fall.*) Paul Rolle, 15 Jahre alt, landwirtschaftlicher Arbeiter aus Quetz. Aufg. 1. März 1901, entlassen am 18. August 1901.

Anamnese: Im vorigen Jahre hier wegen linksseitiger Schwerhörigkeit ohne Ausfluss und Schmerzen ca. 10 Wochen lang ambulatorisch behandelt. Vor 4 Tagen begann eine Attacke von Schmerzen in und hinter dem linken Ohr, zugleich mit Fieber, Schwerhörigkeit, Ohrenlaufen, Appetitlosigkeit, Schlaflosigkeit. Schwindel seit 3 Tagen beim Gehen. Kein Frost. Patient kommt wegen der Schmerzen in die Klinik.

Status praesens: Temperatur am Aufnahmetage bis 38,8°. Kräftig gebauter Junge, innere Organe normal. Augenhintergrund ohne abnormen Befund. Objektiv Gleichgewichtsstörungen nachweisbar. Der Kopf wird nach links gebeugt gehalten. Beugung des Kopfes nach rechts schmerzhaft. Urin ohne Zucker und Eiweiss.

Umgebung des linken Ohres: Warzenfortsatz stark druckempfindlich, Anschwellung unterhalb der Spitze. Haut darüber unverändert.

Gehörgang- und Trommelfellbefund links: Gehörgang normal. Granulationen an der Labyrinthwand. Fistel vorn oben.

Hörprüfung; Flüstersprache links handbreit. C vom Scheitel nach links. Rinne links negativ. Fis_4 links bei starkem Nagelanschlag.

2. März. In der vergangenen Nacht Steigerung des Fiebers auf 39,6°.

Links Totalaufmeisselung, Jugularisunterbindung, Sinusoperation.

Befund: Weichteile und Corticalis normal, unterhalb der Spitze des Warzenfortsatzes leichte Infiltration. Knochen sehr blutreich. Gehörgang trichterförmig erweitert, dann von innen nach aussen (Stacke) die Mittelohrräume freigelegt. Im Antrum Granulationen und eitrig infiltrierte Schleimhaut. Ambos kariös am langen Schenkel, Hammer gesund. Karies an der Labyrinthwand in der Nähe der Tubenmündung. Nach der Gegend des Sinus sigmoideus zu einzelne mit Eiter gefüllte Zellen, wenig freier Eiter in der Spitze und zwischen Sulcus- und Sinuswand. Die Sinuswand grünlich verfärbt, die umgebende Dura nicht von normaler blauer Farbe, sondern sehnigweiss und verdickt. Beim Anritzen der Sinuswand mit der Parazentesennadel quoll

*) Mitgeteilt Arch. f. Ohrenheilk. Bd. LIII. S. 291.

kein Blut aus dem Sinus hervor, sondern nur wenig bräunliche Flüssigkeit. Nun wurde die Vena jugularis interna unterbunden unterhalb der Einmündungsstelle der Vena facialis. Die Vena jugularis sah makroskopisch unverändert aus. Weitere Freilegung des Sinus bis weit zum Sinus transversus hin und zwar soweit, als die Sinuswand krankhaft verändert war. Spaltung des Sinus, welcher von einem schwarzen, teilweise eitrig zerfallenen Thrombus erfüllt war. Entfernung des Thrombus mit dem Löffel, bis schliesslich aus dem peripheren Sinusende sich ein fingerdicker Blutstrom ergoss, aus dem zentralen Ende nach dem Bulbus zu erfolgte keine Blutung. Gehörgangsplastik. Verband.

2. März. Nach der Sinusoperation Temperaturen bis 40,0°.

3. März. Temperaturen bis 39,3°.

4. März. Nachoperation: Vollkommene operative Freilegung, Eröffnung und Ausräumung des Bulbus venae jugularis. Derselbe ist mit einem teilweise zerfallenen Thrombus erfüllt. Unterbindung der Vena facialis communis. Aufschlitzung der Vena jugularis interna oberhalb der Ligatur, sie zeigt sich partiell thrombosiert.

Am Nachmittag Husten, abends zäh-schleimiges Sputum.

5. März. Höchste Temperatur 38,5°. Sputum blutig verfärbt, nicht fötid. Rechtes Fussgelenk schmerzhaft und leicht geschwollen. Watteverband.

6. März. Von hier an vollkommen fieberfrei. Allgemeinbefinden, Appetit gut. 2 Esslöffel hellroten, aber nicht schaumigen Blutes ausgehustet.

7. März. Fussgelenk weniger schmerzhaft.

9. März. Sputum gering, ohne Beimischung von Blut. Allgemeinbefinden fortdauernd sehr gut.

11. März. Fussgelenk ganz frei. Die Unterbindungsfäden der Vene haben sich schon losgestossen. Aus dem peripheren Teile des Sinus kommt beim Verbandwechsel kein Blut mehr.

Im weiteren Verlaufe nichts besonderes; am 18. August wurde Patient entlassen. Hals- und Sinuswunde waren vollkommen geheilt, die Ohroperationshöhle war epidermisiert bis auf eine kleine zirkumskripte Stelle an der Labyrinthwand, auf welcher sich noch Schorf bildete.

Epikrise.

Bei Vornahme der Totalaufmeisslung führte uns eine deutliche Wegleitung zu dem erkrankten Sinus hin. Die nach weiter Freilegung der Fossa sigmoidea aufgedeckte Beschaffenheit der Sinuswand — grüne Verfärbung —, der Umstand, dass eine grössere Ansammlung unter Druck stehenden perisinuösen Eiters fehlte, machte uns das Be-

stehen einer Sinusthrombose als Ursache des hohen Fiebers zur Wahrscheinlichkeit. Zur Gewissheit wurde uns diese Diagnose, als bei dem Anritzen der Sinuswand mit der Parazentesennadel sich kein Blut, sondern nur bräunliche Flüssigkeit aus dem Sinus entleerte. Unserem Grundsatze gemäss, durch vorherige Unterbindung der Vena jugularis interna die Sinusoperation ihrer Gefahr für den Kranken zu entkleiden, unterbanden wir die Jugularis und eröffneten dann erst in breitester Weise den Sinus. Es gelang uns nur, den in letzterem enthaltenen partiell zerfallenen Thrombus peripherwärts gründlich zu entfernen, wie der schliesslich aus dem peripheren Sinusende hervorschiessende fingerdicke Blutstrom bewies. Zentralwärts trat, soweit wir auch mit dem scharfen Löffel, die Thrombusmassen exkochleierend, vorgingen, keine Blutung ein. War somit die Diagnose einer noch vorhandenen Thrombose im Bulbus der Vene im höchsten Grade wahrscheinlich, so nahmen wir vorläufig von einem operativen Vorgehen Abstand, weil ja der Bulbusbezirk durch unsere bisherige Operation aus der Zirkulation mit Wahrscheinlichkeit ausgeschaltet erschien. Erst als die Fortdauer des hohen Fiebers uns bewies, dass noch weiterhin infektiöses Material in die Blutbahn gelangte, entschlossen wir uns 2 Tage später zur Nachoperation, welche in vollkommener Freilegung und Eröffnung des Bulbus venae jugularis bestand, in Exkochleation des im Bulbus vorhandenen zerfallenen Thrombus und in Eröffnung der partiell thrombosierten Vena jugularis interna oberhalb der Ligaturstelle, nachdem vorher die Vena facialis communis unterbunden worden war. Der Effekt dieses radikalen Vorgehens auf das hohe Fieber war ein eklatanter; schon am Tage nach der Operation hatte es einem geringeren Fieber Platz gemacht, und vom 2. Tage nach der Operation an bestand vollkommene Fieberlosigkeit.

Am Tage nach der Operation zeigten sich deutliche Zeichen von Metastasen, die indes rasch vorübergingen — Schmerzhaftigkeit und Anschwellung des rechten Fussgelenkes, sowie Husten und blutiges Sputum. — Dieselben als Folgen des operativen Eingriffs aufzufassen, ist schon deshalb nicht angängig, weil sie sich zu unmittelbar an den letzteren anschlossen. Vielmehr sind wir zu der Annahme berechtigt, dass ihre Aussaat bereits vor dem zweiten radikalen operativen Eingriff am Bulbus erfolgt war.

3. Fall.*) Ernst Schmidt, 14 Jahre alt, Lohgerbersohn aus Merseburg; aufgenommen am 15. III. 1901, entlassen am 20. V. 1901.

*) Mitgeteilt im Arch. f. Ohrenheilkde. Bd. LIII. S. 294.

Anamnese: Früher angeblich nie ohrenkrank. Vor 21 Tagen Ohrfeige, danach sofort Ohrensausen und Schwerhörigkeit linkerseits. An demselben Tage blutig-seröser Ausfluss aus dem Ohr und 3 Tage später Eintritt einer Ohreiterung. Vorige Woche mehrere Tage „Fieber". Seit ca. 8 Tagen Schmerzen hinter dem Ohr. Allgemeinbefinden jetzt nicht gestört; kein Frost, kein Erbrechen.

Status praesens: Kräftiger Knabe. Temperatur 38,2°. Pupillen gleichweit, reagieren gut, Augenhintergrund normal. Innere Organe ohne Befund. Urin ohne Zucker und Eiweiss.

Umgebung des linken Ohres: Druckempfindlichkeit hinter dem Ohr, kein Ödem, keine Infiltration.

Gehörgang- und Trommelfellbefund links: Keine Stenose des in seinem knöchernen Teile geröteten Gehörganges. Trommelfell besonders in seiner oberen Hälfte gerötet und vorgewölbt, vorn oben quillt Eiter hervor.

Hörprüfung: Flüstersprache links 30 cm, C vom Scheitel nicht lateralisiert, Fis_4 links wenig herabgesetzt, Rinne links negativ.

16. März. Parazentese, Eisblase auf den Warzenfortsatz.

17. März. Temperatur 37,1°—40,0°.

18. März. Temperatur 38,6°—40,0° trotz freien Abflusses des Eiters aus der Parazentesenöffnung. Ausser Druckempfindlichkeit auf dem Proc. mast. und besonders der leicht infiltrierten Spitze desselben keine Klage.

18. März. Aufmeisslung links nach Schwartze und Freilegung des Sinus.

Befund: Weichteile normal bis auf mässige Infiltration unter der Spitze. Knochen sehr blutreich, im Antrum Eiter. Spitze des Warzenfortsatzes reseziert. In mehreren Zellen desselben eitrig infiltrierte Schleimhaut, nach dem Sinus sigmoideus zu überall disseminierte, mit freiem Eiter erfüllte Zellen. Aus der eröffneten Fossa sigmoidea quillt Eiter pulsierend hervor. Die Wand des in grosser Ausdehnung freigelegten Sinus sigmoideus missfarben. Drain ins Antrum, Tamponade mit Jodoformgaze.

19. März. Temperatur 37,7° — 40,4°, fast kontinuirlich hohes Fieber.

20. März. Temperatur 38,5°—39,3°. Kein Schüttelfrost.

Jugularisunterbindung, Sinus- und Bulbusoperation. Punktierung des am 18. März freigelegten Sinus sigmoideus, dabei nur spärlichste Blutung. Nun Freilegung des Sinus nach unten bis zum Foramen jugulare. Die Wand des Blutleiters stellenweise missfarben, stellenweise mit Granulationen besetzt und mit plastischem fibrinösem Exsudat bedeckt. Bis zum Foramen jugulare hin ist der dem Sinus anliegende Knochen eitrig durchsetzt und spärlich freier Eiter zwischen Knochen und Blutleiterwand. Unterbindung der Vena

jugularis interna nnterhalb der Mündungsstelle der Vena facialis communis, welch letztere ebenfalls unterbunden wird. Die Venen makroskopisch unverändert. Darauf Eröffnung des Sinus sigmoideus nach unten hin bis zum Bulbus venae jugularis, welcher durch Fortnahme des lateralen Spangenteils des Foramen jugulare vollkommen zugänglich gemacht worden war. Der ganze eröffnete Blutleiterbezirk ausgefüllt mit obturierenden, teils schwarzen, teils eitrig zerfallenen Thrombusmassen; nach dem Sinus transversus zu freier Eiter aus dem Blutleiterrohr hervorquellend. Alle Thrombenmassen exkochleiert, bis dass ein breiter Blutschwall aus dem peripheren Sinusende hervorstürzte. Mit dem scharfen Löffel durch die erweichte Innenwand des Sinus transversus hindurch in einen anliegenden Erweichungsherd des Gehirns eingedrungen und die erweichten Hirnmassen exkochleiert. Tamponade mit Jodoformgaze.

21. März. Temperatur 37,1°—40,2°.

22. März. Temperatur 38,1°—39,3°. Puls ausgezeichnet. Nahrungsaufnahme gut (2 Liter Milch pro Tag). Wein und Chinin. Verbandwechsel.

23. März. Temperatur 37,8°—38,9°. Klage über das rechte Schulter- und Ellenbogengelenk, sowie Stechen auf der Brust links. Pulvis Doweri.

24. März. Temperatur 37,5°—39,5°. Keine Schmerzen auf der Brust mehr. Appetit sehr gut.

25. März. Temperatur 37,6°—40,4°. Rechtes Schultergelenk frei, rechtes Ellenbogengelenk geschwollen und schmerzhaft bei Bewegungen. Fixation des Gelenkes in rechtwinkliger Stellung.

Im weiteren Verlaufe nahm das Fieber allmählich ab; vom 2. April an, wo auch die Gelenke wieder frei waren, vollkommen fieberfrei.

Am 20. Mai 1901 vollkommen geheilt mit vernarbtem Trommelfell und normalem Gehör entlassen.

Epikrise.

Als bei der am 18. März vorgenommenen typischen Aufmeisslung ein unter hohem Drucke stehender perisinuöser Abszess aufgedeckt wurde, warteten wir trotz der Verfärbung der Sinuswand zunächst ab, da der Operationsbefund vollkommen zur Erklärung des pyämischen Fiebers genügte. Als indessen das Fieber fortbestand, wurde 2 Tage später nach vorheriger Jugularis- und Facialis communis-Unterbindung der Sinus sowie Bulbus der Jugularis weit freigelegt. Das in hohem Grade wahrscheinliche Vorhandensein einer Sinusthrombose wurde durch Punktion mit der Parazentesennadel sichergestellt, und zwar durch die Spärlichkeit der Blutmenge, welche aus dem Sinus hervorquoll. Die breite Eröffnung des Sinus sigmoideus und des durch

Fortnahme der lateralen Spange des Foramen jugulare frei zugänglich gemachten Bulbus der Jugularvene sowie die Entleerung der Thrombusmassen boten nichts Abnormes dar. Von Interesse dagegen war der, der medialen Wand des Sinus transversus anliegende Gehirnerweichungsherd, in welchen der scharfe Löffel durch eine erweichte Stelle in der medialen Sinuswand eindrang. Ob das noch ca. 14 Tage nach dem radikalen Eingriff am Sinus und Bulbus fortbestehende, teilweise recht hohe Fieber auf eine Thrombose, vielleicht der Petrosi zu beziehen oder Folge der Gelenkmetastasen ist, mag dahin gestellt bleiben. Für die letztere Auffassung spricht vielleicht der Umstand, dass es genau so lange anhielt, als die Entzündungserscheinungen an den Gelenken selbst bestanden.

4. Fall.*) Hedwig B., 8 Jahre alt, aus Voigtstedt, aufgenommen am 16. September 1901.

Anamnese: Akute Maserneiterung links seit 4 Wochen. Im Beginne Schmerzen im linken Ohr und Ausfluss einen Tag lang. Danach war das Ohr scheinbar gesund. Seit ca. 8 Tagen Abszessbildung hinter dem Ohr. Klage über viel Kopfschmerzen. Temperaturen bis 40,8° beobachtet, aber kein ausgesprochener Schüttelfrost.

Status praesens: Sehr anämisches Kind, Caput obstipum. Puls 160, unregelmässig. Temperatur 38,8°. Augenhintergrund normal. Urin ohne Zucker und Eiweiss.

Umgebung des linken Ohres: Grosser retroaurikulärer Abszess, Infiltration unter der Spitze.

Gehörgangs- und Trommelfellbefund: Geringe Stenose des Gehörganges; Trommelfell stark rot, zapfenförmige Vorwölbung hinten oben mit enger Perforation auf der Höhe des Zapfens.

Hörprüfung: Leise Flüstersprache links unsicher direkt, rechts 5 m. C vom Scheitel nach links. Fis_4 links gut.

Beim Katheterismus tubae links Knattern, kein Perforationsgeräusch.

12. September. Temperatur 40,8°. Parazentese, typische Aufmeisselung. Spaltung des grossen retroaurikulären Abszesses. Fistulöser Durchbruch an der Innenseite der Spitze des Warzenfortsatzes. Senkungsabszess unter den M. cucullaris und an der Schädelbasis entlang. Die ganzen Mastoidealzellen hatten entzündlich erweichte Knochenwände und waren mit Eiter erfüllt. Die freiliegende Sinuswand ist entzündet und gelblich verfärbt.

Nach dieser Operation sank die Temperatur sofort von 40,8° auf 37,4°, indes blieb sie in den nächsten Tagen bei leidlichem Allgemeinbefinden und bei einer Pulszahl von 120—162 in der Regel hochnormal, bezw. leicht febril.

*) Mitgeteilt im Arch. f. Ohrenheilk. Bd. LVII. S. 32.

War schon die Höhe der Temperatur vor der Aufmeisselung (40,8°) eine so hohe, dass es schwer wurde, sie allein auf die extrasinuöse Eiterung zu beziehen, und war es in den nächsten Tagen verdächtig, dass die Temperatur nicht ganz zur Norm zurückging, so wurde das Krankheitsbild auf einmal geklärt, als in der Nacht vom 15. zum 16. September ein Schüttelfrost von einhalbstündiger Dauer auftrat mit folgender Temperatursteigerung auf 40°; dass eine Sinusthrombose vorhanden sein musste, konnte keinem Zweifel mehr unterliegen, und es wurde daher am 16. September (Morgentemperatur von 39,1°) zur Sinusoperation geschritten.

16. September. Unterbindung der makroskopisch nicht veränderten Vena jugularis interna.

Der den Sinus sigmoideus bedeckende Knochen wurde nach unten so weit fortgenommen, bis der Bulbus venae jugularis vollkommen zugänglich war. Diese ausgedehnte Fortnahme des Knochens war notwendig, weil er überall morsch und eitrig durchsetzt war, und bis an den Bulbus heran eine Eiterung zwischen Sinus und Knochen bestand. Nur geringfügige Blutung des mit der Parazentesennadel punktierten Sinus. Darauf breite Spaltung desselben nach unten bis in den Bulbus hinein. Aus dem Bulbus quoll nur wenig Blut hervor. Exkochleation der teilweise zerfallenen Thrombusmassen aus Sinus und Bulbus. Aus dem peripheren Ende quoll schliesslich ein dicker Blutstrom hervor. Tamponade mit Jodoformgaze.

Im weiteren Verlauf ging die Temperatur zur Norm zurück. Ein neuer Anstieg auf 40° trat am 18. September ein, zugleich und jedenfalls bedingt durch eine Metastase am Ellenbogen, deren ursächliche Aussaat mit Wahrscheinlichkeit bereits vor der Blutleiteroperation erfolgt war. Diese ohne neuen Frost eingetretene Temperatursteigerung währte indessen nur einen Tag lang und war von normalem Temperaturverlauf gefolgt. Der letztere wurde noch einmal unterbrochen durch eine einmalige Temperatursteigerung bis 38,7°, welche indessen sofort zurückging, als noch Reste von Thrombenmassen aus dem zentralen Sinusende und Bulbus exkochleiert worden waren. Vom 25. September an war die Temperatur vollkommen normal und Ende Oktober 1901 konnte das Kind mit normalem Gehör als vollkommen geheilt — der Fortbestand der Heilung wurde im Jahre 1903 kontrolliert — entlassen werden.

Epikrise.

In diesem Falle sind wir zur primären Bulbuseröffnung in direktem Anschluss an die Sinusoperation geschritten. Zu diesem Vorgehen

veranlassten uns die hier vorliegenden anatomischen Verhältnisse; zwang uns die krankhafte Beschaffenheit der Knochens, denselben so weit fortzunehmen, dass schliesslich eine vollkommene Freilegung des Bulbus aus dieser Fortnahme resultierte, so verstand es sich von selbst, dass wir den einmal freiliegenden Bulbus venae jugularis, dessen thrombotischen Inhalt wir erkannt hatten, auch sofort spalteten und die Thrombenmassen entleerten.

Fall 5.*) Paul Reisse, 14 Jahre alt, aus Canena bei Halle; aufgenommen am 28. April 1902, gestorben am 9. Mai 1902.

Anamnese: Linksseitige Ohreiterung seit dem 8. Lebensjahre aus unbekannter Ursache. Nach längerer Intermission seit $^1/_2$ Jahre Recidiv der Eiterung ohne vorhergehende Schmerzen. Stirnkopfschmerzen. Seit $1^1/_2$ Wochen Schwindel beim Gehen, auch beim Liegen ohne Erbrechen und Übelkeit. Appetitlosigkeit, Verstopfung. Veränderung der Psyche; während er früher ein sehr geweckter Junge war, ist er in der letzten Zeit stumpf gewesen.

Status praesens: Temperatur 36,6°; Puls 92. Kräftiger Junge. Zunge belegt, Foetor ex ore. Pupillen gleichweit, mittelweit, reagieren prompt. Die Scheibe des linken Sehnerven zeigt Stauungserscheinungen. Sensorium klar, der Junge macht aber einen etwas stupiden Eindruck; er antwortet richtig, aber langsam. Innere Organe gesund, Urin ohne Zucker und Eiweiss.

Umgebung des Ohres: Die Spitze des linken Warzenfortsatzes ist druckempfindlich, aber daselbst kein Ödem, keine Infiltration, keine Perkussionsempfindlichkeit. Hals frei beweglich.

Gehörgang- und Trommelfellbefund: Keine entzündliche Gehörgangsstenose. Trommelfell gerötet, fast zentrale, etwas mehr nach vorn und unten gelegene Perforation, deren vorderer Rand infolge starken Vorspringens der vorderen Gehörgangswand nicht genau zu erkennen ist. Paukenhöhlenschleimhaut hochrot, Verdacht auf Fistel über dem Processus brevis. Das rechte Trommelfell ist getrübt.

Hörprüfung: Flüstersprache links handbreit, rechts ca. 5 m. C vom Scheitel nach links. Hohe Töne beiderseits gut.

Beim Katheterismus tubae Perforationsgeräusch.

28. April abends. Schüttelfrost von halbstündiger Dauer mit folgendem Temperaturanstieg auf 40,4°.

29. April. Temperatur morgens 40°. Operation: Die Lumbalpunktion ergibt klaren Liquor ohne körperliche Beimengungen.

Bei der Totalaufmeisselung findet sich ausgedehnte Karies der Mittelohrräume. Hammer gesund, Ambos bereits zerstört. Bei Verfolgung eines von hinten kommenden Eiterpunktes stösst man auf eine grosse, mit Jauche erfüllte graugelbe Zelle. Bei weiterer Verfolgung schliesslich der von Eiter umspülte, den Sulcus nicht aus-

*) Mitgeteilt im Arch. f. Ohrenheilkde. LVII. Bd. S. 34.

füllende, mit eitrig infiltrierter, schwartiger Wand versehene Sinus sigmoideus freigelegt. Die Probeinzision des Sinus entleert nur spärlich Blut. Hierauf nach Unterbindung der makroskopisch unveränderten Vena jugularis interna breite Freilegung und Eröffnung des Sinus sigmoideus bis an den Bulbus heran. Exkochleation der darin enthaltenen, teilweise eitrig zerfallenen Thrombenmassen. Ebenso Entfernung der zerfallenen Thrombenmassen peripherwärts aus dem Sinus transversus.

30. April. Temperatur 37,6—39,5°. Wohlbefinden, Appetit ausgezeichnet.

1. Mai. Anstieg der Temperatur auf 41,5°, nachdem Patient in der vorhergehenden Nacht einen Schüttelfrost gehabt hatte.

Operative Eröffnung des Bulbus venae jugularis und Entleerung der im Bulbus befindlichen Jauche und Thrombenmassen.

2. Mai. Abends Schüttelfrost, danach Temperatursteigerung auf 41,3°. Appetit sehr gut, Schlaf unruhig.

3. Mai. Mittags 1 Uhr und abends 6 Uhr kurzer Schüttelfrost. Temperatur zwischen 37,7 und 41,1°. Abends Verbandwechsel. Hierbei aus dem Bulbus noch Thrombenreste entfernt. Blutung aus dem peripheren Sinusabschnitt. Chinin. sulf. 0,5. Puls regelmässig und kräftig.

4. Mai. Temperatur zwischen 36,7° und 41,5°. Mittags 2 Uhr Schüttelfrost mit folgendem starken Schweissausbruch und hohem Fieber. Starkes Nasenbluten. Klage über Stirnkopfschmerzen. Chinin. sulf. 0,5.

5. Mai. Temperatur zwischen 36,6 und 41,5°. Subjektives Wohlbefinden, Nahrungsaufnahme (besonders Milch und Wein) andauernd sehr gut. Rechtes Ellbogengelenk und beide Handgelenke stark geschwollen, linkes Ellbogengelenk schmerzhaft, ohne Schwellung. Über den Lungen keine deutliche Dämpfung, wohl aber die Zeichen einer verbreiteten Bronchitis, besonders auf der linken Seite. Abends stärkere Beschleunigung der Respiration auf 52 pro Minute. Verbandwechsel: Wunde etwas trocken. Im Bulbus kein freier Eiter. Keine Blutung. Der obere Sinustampon bleibt liegen. Kleinhirndura schmutzig grau. Gegen Abend Schüttelfrost. Trockener Husten ohne Sputum. Links Atmen abgeschwächt, etwas Reiben.

6. Mai. Temperatur zwischen 38,7° und 41,5°. Nacht unruhiger. Puls regelmässig und kräftig. Mittags und abends Schüttelfrost.

7. Mai. Temperatur zwischen 37,7 und 40,3°. Hat in der Nacht Urin unter sich gelassen. Sensorium klar. Verbandwechsel: Wunde trocken, keine Blutung; mittags Schüttelfrost. Respiration wird noch beschleunigter, Puls sehr frequent, aber regelmässig. Patient schwatzt dummes Zeug, gibt aber auf Befragen richtige Antworten.

8. Mai. Temperatur zwischen 39 und 41°. Patient hat in der letzten Nacht Urin und Faeces unter sich gelassen. Phantasiert heute, ist aber noch teilweise orientiert. Schluckt schlecht und verschluckt sich oft. Mittags zwei rudimentäre Schüttelfröste. Subkutane Injektion von 0,5 Chinin. hydrochloric.: 17,0 Aq. dest. ohne Einwirkung auf Temperatur und Puls. Der letztere wird gegen Abend sehr klein, unregelmässig und hin und

wieder aussetzend. Subkutane Kochsalzinfusion (2 Liter). Danach geht die Temperatur etwas herab und der Puls wird kräftiger und regelmässiger.

9. Mai. Temperatur zwischen 38,3 und 40,6°. Gegen Morgen beginnendes Koma, reagiert nicht mehr auf Anrufen, lässt andauernd Urin und Faeces unter sich. Nachmittags 3 Uhr Trachealrasseln; Zuckungen im linken Facialisgebiet; das linke Bein wird oft angezogen, das rechte anscheinend gelähmt. 3½ Uhr plötzlich, fast apoplektiform der Exitus letalis im Koma.

Auszug aus dem Sektionsprotokoll.

Starke Schwellung des linken Vorderarms. Das Unterhautzellgewebe an der äusseren Seite des linken Unterarms sehr stark ödematös. In der Tiefe der Muskulatur reichliche Mengen blutig gefärbten Eiters. Die Dura der ganzen linken Hemisphäre ist auf ihrer Innenseite mit einer fast 3 mm dicken, sehr derben Pseudomembran bedeckt. Die Arachnoidea linkerseits etwas gallertig getrübt, rechts weniger. Die Gyri links leicht abgeflacht, die Oberfläche der Arachnoidea noch glänzend. Nirgends Zeichen einer eitrigen Meningitis.

Im Sinus transversus dexter und descendens frische Cruorgerinnsel. Im linken Sinus transversus eine, aus etwas Fibrin bestehende, nicht sehr reichliche, aber an einer kleinen Stelle in der Grösse eines Hanfkorns der Wand adhärente feste Gerinnung. An der Übergangsstelle des Sinus transversus in den Sinus petrosus findet sich ein wandständiger, festhaftender, graugelber, nicht vollkommen verschliessender Thrombus, der auf seiner Innenseite mit einem rahmartigen, eitrigen Belag bedeckt ist und bis an den, den Sinus ausfüllenden Gazetampon angrenzt. Der Bulbus venae jugularis ist offen und leer. Die Vena jugularis interna ist ungefähr in der Mitte des Schildknorpels unterbunden. Das periphere Stück der Vene ist kollabiert, die Wand etwas verdickt und die Lichtung durch vaskularisierte Bindegewebsmassen ausgefüllt. Ausserdem fand sich eine eitrige metastatische Mediastinitis, ein reichliches Empyem im linken Pleuraraum, dicker schwartiger Fibrinbelag der Pleura costalis, multiple ältere und jüngere metastatische Herde in beiden Lungen (hämorrhagischer Infarkt, Lungenabszesse, Brandherde) und Ödem der Nieren.

Epikrise.

Dieser Fall nimmt, abgesehen von dem seltenen Befunde der chronischen hyperplastischen Pachymeningitis interna, sowie der als Metastase aufzufassenden eitrigen Mediastinitis, unser Interesse vornehmlich in Anspruch bezüglich der Frage, weshalb hier die Bulbusoperation ihren günstigen Einfluss auf den weiteren Krankheitsverlauf nicht ausgeübt hat.

Wie aus obiger Krankengeschichte hervorgeht, haben wir die Bulbusoperation erst dann vorgenommen, als wir uns von der Erfolglosigkeit der Sinusoperation bezüglich des schweren pyämischen Fiebers überzeugt hatten. Aber auch die Bulbusoperation brachte hierin keine Änderung; das Fieber hielt sich in der gleichen Höhe, ein Schüttel-

frost nach dem anderen stellte sich auch nach dem operativen Eingriff am Bulbus ein, Metastasen traten auf, besonders die schwere metastastische Lungenerkrankung beherrschte zuletzt das Krankheitsbild und ca. 8 Tage nach der Bulbusoperation erfolgte der Exitus letalis.

Als unmittelbare Todesursache stellte die Sektion die Lungenmetastasen fest, insbesondere das hochgradige Empyem der linken Pleurahöhle.

Wenn es auch bei dem Lungenbefunde — multiple Abszesse — zweifelhaft ist, ob eine operative Entleerung des Empyems dem Kranken das Leben hätte erhalten können, so bedarf es doch einer Erklärung, weshalb wir nicht die Rippenresektion vorgenommen haben. Der Grund dieser Unterlassung ist nämlich der, dass verschiedene Probepunktionen mit der Pravazschen Spitze und selbst den, mit einem weiteren Lumen versehenen Lumbalpunktionsnadeln an den dem Empyem entsprechenden Stellen ein negatives Resultat ergeben hatten. Die Erklärung dieser erfolglosen Probepunktionen können wir nach dem Sektionsergebnis nur in dem dicken schwartigen Fibrinbelag der Pleura costalis suchen.

Welches ist der Ausgangsort der nach der Bulbusoperation aufgetretenen Metastasen?

Im Bulbus selbst können wir diesen Ausgangsort nicht suchen. Die Sektion hat ja einwandfrei ergeben, dass die Bulbusoperation ihr Ziel vollkommen erreicht hat, d. h. dass sie den Bulbus vollkommen von seinem infektiösen Thrombenmaterial befreit hat. Der Bulbus zeigte sich in autopsia leer, und durch eine plastische vaskuläre Endophlebitis der Vena jugularis interna war ein vollkommener Abschluss dieses Gefässrohres zentralwärts erfolgt.

Als Ausgangspunkt der nach der Sinus- und Bulbusoperation fortbestehenden Pyämie müssen wir auf Grund des Sektionsbefundes jenen wandständigen graugelben, nicht vollkommen verschliessenden Thrombus ansehen, welcher an der Übergangsstelle des Sinus transversus in den Sinus petrosus sass, und welcher auf seiner Innenseite mit einem rahmartigen eitrigen Belage bedekt war.

Fall 6.*) Richard Schäfer, 15 Jahre alt, Bergarbeiter aus Ahlsdorf bei Eisleben; aufgenommen 10. Februar 1902, gestorben am 24. Februar 1902.

Anamnese: Chronische Eiterung unbekannter Ursache links. Vor 4 Wochen Schmerzen in und hinter dem linken Ohre, Anschwellung hinter dem Ohre; Patient konnte noch 14 Tage lang seine Arbeit verrichten.

*) Mitgeteilt im Arch. f. Ohrenheilkde. Bd. LVII. S. 37.

Vor 14 Tagen Aufnahme in das Krankenhaus Eisleben, wo die Anschwellung hinter dem linken Ohr inzidiert wurde. Keine zuverlässige Angabe darüber, ob vor seiner Aufnahme in die Klinik Fieber bestanden hat. Seit 4 Wochen Kopfschmerzen in der Stirn und im Hinterkopf. Kein Erbrechen.

Status praesens: Bleicher schwächlicher Junge, Zunge belegt. Kein Schwindel. Pupillen gleichweit, reagieren prompt. Papillae n. optici gerötet, geschwollen, Grenzen nicht scharf. Ödem des unteren Augenlides. Innere Organe gesund, Urin ohne Zucker und Eiweiss.

Umgebung des linken Ohres. Ohrmuschel abstehend. Einen Querfinger breit hinter dem Ohr eine 6 cm lange Inzisionswunde mit verklebten Wundrändern. Vor dem Ohre eine ebenso grosse Wunde mit klaffenden, schmierig belegten Rändern. Warzenfortsatz und die seitliche Halsgegend unterhalb desselben druckempfindlich. Ödem der Haut, nach oben bis auf die Schläfenbeinschuppe, nach vorn bis auf die Parotisgegend sich erstreckend.

Gehörgangs- und Trommelfellbefund: Der mit dickem, fötidem Eiter erfüllte linke Gehörgang ist entzündlich stenosiert. Die hintere Gehörgangswand ist stark gesenkt und fistulös durchbrochen. Der Eiter quillt pulsierend in grosser Menge aus der Tiefe, welche noch durch einen Polypen verlegt ist.

Das rechte Trommelfell ist vermehrt konkav.

Hörprüfung: Leise Flüstersprache links überhaupt nicht, rechts auf eine Entfernung von mehreren Metern gehört. C_1 vom Scheitel nach rechts; hohe Töne links nur bei Nagelanschlag. Temperatur bei der Aufnahme 37,4°, Puls 124.

11. Februar. Totalaufmeisselung: Weichteile ödematös, Knochen sehr blutreich. Beim Abheben der hinteren häutigen von der knöchernen Gehörgangswand zeigt sich, dass die letztere in grosser Ausdehnung zerstört ist. Aus dem Knochendefekt quillt eine zusammenhängende Cholesteatommasse hervor. Die ganzen Mittelohrräume sind von einem ausgedehnten Cholesteatom erfüllt. Tegmen tympani et antri stark kariös; die an entsprechender Stelle in Pfennigstückgrösse freigelegte Dura erscheint verdickt und grau verfärbt. Das Cholesteatom reicht von der hinteren Antrumwand aus bis an den in grösserer Ausdehnung freiliegenden und mit einem dicken, leicht blutenden Granulationspolster bedeckten Sinus sigmoideus heran. Ossiculareste fehlen. Durch Druckusur ist der den horizontalen Bogengang und den absteigenden Teil des Canalis Fallopiae umgebende weichere Knochen zerstört, so dass die genannten härteren Gebilde wie aus ihrer Umgebung herauspräpariert erscheinen. Von der hinteren knöchernen Gehörgangswand ist nur noch eine laterale schmale Spange erhalten. Abends Temperaturanstieg auf 39,7° ohne vorhergegangenen Schüttelfrost.

12. Februar. Temperatur zwischen 38,5 und 39,5°. Klage über Schmerzen im Kopf und in der Wunde. Starkes Ödem der linken Wange, des linken Augenlids und der Conjunctiva palpebrarum. Am Abend Zunahme der Schwellung. Durchfälle.

13. Februar. Temperatur zwischen 38,3 und 39,3°. Verbandwechsel: Die Wunde, besonders die vorderen Partien derselben, schmierig eitrig

belegt. Spülung mit 3proz. Karbolsäure. Am Nachmittag starke Schwellung des rechten Augenlids, Umschläge mit Bleiwasser. Klage über heftige, aber intermittierende Schmerzen in Stirn und Hinterkopf. 10 Durchfälle tagsüber.

14. Februar. Temperatur zwischen 38,3 und 39,5°. Im Laufe der Nacht war Patient sehr unruhig, hat oft über Kopfschmerzen geschrieen. Ödem beider Augen heute geringer. Kein Frost, keine Milzdämpfung. Verbandwechsel: Schmieriges Aussehen der Wunde, deren Umgebung ödematös ist, nach hinten bis zum Hinterkopf. Starke Druckempfindlichkeit nach dem Occiput zu und auf den ersten Halswirbeln. An der linken Halsseite die Gegend der grossen Gefässe auf Druck schmerzhaft.

1½ Uhr mittags: Sinusoperation mit Jugularisunterbindung nach vorhergehender Lumbalpunktion, die einen kristallklaren, unter hohem Druck stehenden Liquor ergeben. Freilegung des Sinus transversus und sigmoideus, sowie der linksseitigen Kleinhirndura. Den ödematösen Weichteilen nach dem Occiput zu entsprechend ein kleiner subperiostealer Abszess. Der Sinus fühlt sich dem palpierenden Finger wie ein fester Strang an; seine Punktion ergibt nur eine sehr spärliche Blutung, wodurch die Diagnose einer bestehenden Thrombose in demselben gesichert ist. Sehr reichliche, nur durch die Einführung eines Holzstäbchens in das Emissarium stillbare Emissariumblutung. Doppelte Unterbindung der makroskopisch unveränderten Vena jugularis interna und Exzision einer entzündlich geschwollenen Lymphdrüse aus der Gefässscheide. Breite Spaltung des bis an die Schädelbasis freigelegten Sinus und Entfernung eines grauroten obturierenden Thrombus aus demselben. Aus dem peripheren Sinusende erfolgt schliesslich eine profuse Blutung. Der Kranke war während der Operation vorübergehend pulslos und zeigte Facies Hippokratica (Äther; subkutane Kochsalzinfusion). Sehr fötide profuse dünne Darmentleerung auf dem Operationstisch. Facialislähmung. Puls nachmittags 5½ Uhr 160 und noch aussetzend.

15. Februar. Temperatur zwischen 38,8 und 40,1°. Heute wieder beide Augen stark verschwollen. Subjektives Wohlbefinden. Nahrungsaufnahme gut, Durchfall dauert fort. Sensorium klar. Puls ab und zu aussetzend.

16. Februar. Temperatur zwischen 38,7° und 40,2°. Nacht ziemlich gut, Puls kräftiger, Klage über Stirnkopfschmerzen.

17. Februar. Temperatur zwischen 39,2 und 40,3°. Verbandwechsel: Wunde sieht grau aus. Bei der Entfernung des Tampons aus dem Sinus keine Blutung; lockere Tamponade. Entleerung eines Senkungsabszesses aus dem hinteren Wundwinkel. Abends Klage über heftige Kopfschmerzen; Eisblase. Nahrungsaufnahme befriedigend.

18. Februar. Temperatur zwischen 39,2 und 40,5°. Klage über heftige Kopfschmerzen. Abducenslähmung links.

Bulbusoperation: Vollständige Freilegung des Bulbus venae jugularis und Eröffnung desselben; Entfernung des darin enthaltenen eitrig zerfallenen Thrombus.

Beim Versuche, aus Sinus, Bulbus und Vena jugularis eine Halbrinne zu bilden, wird der sehr prominente im Wege stehende Processus

transversus des 1. Halswirbels nach Ausschälung aus den an ihn inserierenden Weichteilen entfernt. Dabei schiesst plötzlich ein federkieldicker arterieller Blutstrom aus der Tiefe. Es zeigt sich, dass die Arteria vertebralis verletzt ist. Im Gefässrohr ist ein Loch von der Grösse eines Blutegelstiches sichtbar. Stillung der Blutung durch Fassen der Arterie mit Péans, die mit in den Verband eingebunden werden. Gegen Ende der Operation Kollaps, welcher durch Kampher- und Ätherinjektionen überwunden wird.

19. Februar. Temperatur zwischen 39,7 und 40,1°. Verband serös durchtränkt. Arteria vertebralis unterbunden. Dura des Kleinhirns inzidiert, Entleerung einer ziemlichen Menge von Liquor. Nahrungsaufnahme gut, Puls gut. Durchfälle. Abducenslähmung nicht mehr deutlich.

20. Februar. Temperatur zwischen 38,9 und 39,8°. Sonst St. idem.

21. Februar. Temperatur zwischen 38,1 und 39,5°. Wechsel des serös durchtränkten Verbandes. Kleinkirschgrosser Kleinhirnprolaps an der Inzisionsstelle der Dura. Inzision der Jugularis oberhalb der Unterbindungsstelle entleert Eiter. Wunde sieht noch sehr schmierig aus. Klage über zeitweise auftretende Kopfschmerzen. Obstipation.

22. Februar. Temperatur zwischen 37,9 und 39,5°. Verbandwechsel. Inzision der Vena jugularis oberhalb der Unterbindungsstelle der V. facialis. Durchspülung des Venenrohres, Bulbus und Sinus. Am Abend Ptosis rechts. Vereinzelte Zuckungen im rechten Facialisgebiet. Das linke Bein kann nicht gehoben werden. Sensibilität der Haut nicht herabgesetzt, eher erhöht. Klage über Kopfschmerzen geringer. Nahrungsaufnahme mangelhaft.

23. Februar. Temperatur zwischen 39,4 und 40,5°. Lumbalpunktion: Liquor milchig getrübt, viel polymorphe und zerfallene Leukozyten, spärliche Diplokokken. Trepanation auf den linken Schläfenlappen: Entleerung einer ziemlichen Menge Liquors, Eiter aber nicht gefunden. Erfolglose Trepanation auf das Kleinhirn. Nach der Operation Puls sehr frequent, aber leidlich kräftig. Somnolenz. Abends schluckt Patient nicht mehr, schreit öfter auf. Opisthotonus. Leib kahnförmig eingezogen.

24. Februar. Temperatur zwischen 39,2 und 40,8°. Morgens Puls sehr frequent, aber nicht besonders klein. Koma. Abends 5 Uhr Trachealrasseln, 7 Uhr Exitus letalis.

Auszug aus dem Sektionsprotokoll.

Pflaumengrosser Kleinhirnprolaps, Hirnmasse erweicht. Im Sinus longitudinalis etwas Fibringerinnsel. Dura im ganzen ziemlich gespannt. Oberfläche der linken Hemisphäre trocken, der rechten etwas feucht. Gyri beiderseits abgeflacht. Pia links sehr blutarm, rechts nur wenig injiziert. Aus dem Cerebrospinalkanal entleert sich leicht getrübte seröse Flüssigkeit. Subarachnoidealräume der Basis frei. Ventrikel leer. Kleinhirn sehr anämisch, Konsistenz sehr vermindert. In der Mitte der linken Kleinhirnhemisphäre eine bis zur Oberfläche sich erstreckende, von einer Trepanation herrührende hämorrhagische Erweichung. Gehirn im Zustande hochgradiger Anämie, sowohl der weissen wie der grauen Substanz; Konsistenz vermindert.

Der linke Sinus transversus bis zur Einmündung in den Sinus longitudinalis ist mit adhärenten, zum Teil graurot ver-

färbten, ziemlich festen Thrombenmassen verschlossen. Die Thrombenmassen endigen zentralwärts in ungefähr 1 cm Entfernung von der Felsenbeinpyramide; die Wand des zentralwärts verlaufenden, eröffneten Sinus sigmoideus ist in dünner Lage mit dicklichem Eiter bedeckt, ebenso die Innenfläche des in einer Entfernung von ca. 2 cm gespaltenen Bulbus venae jugularis. Unterhalb des Bulbus ist die Vena jugularis interna zweimal unterbunden. Unterhalb der untersten Ligatur, ca. 3 Finger breit oberhalb der Clavikula, findet sich in der Vene ein ganz lose aufliegendes, dieselbe nicht ganz ausfüllendes Cruor- und Fibringerinnsel.

Das Lumen der linken Arteria vertebralis ist unterhalb ihres Eintritts in das Foramen transversarium des Atlas durch einen etwas adhärenten entfärbten Thrombus verschlossen. Jenseits des Processus transversus ist die Vertebralis unterbunden.

Sinus cavernosus beiderseits frei.

Mässiger Panniculus. Im Herzbeutel klares Serum. Sehnenfleck über dem Vorhof. Lungen kollabieren zum Teil, sind jedoch in ziemlicher Ausdehnung mit der Brustwand lose verwachsen. Im Herzen wenig flüssiges Blut, hauptsächlich Fibringerinnung, Klappen frei, Muskulatur sehr blass. Aus dem linken Bronchus viel schleimige Flüssigkeit. Pleura überall glatt und glänzend. Lunge lufthaltig, Blutgehalt erhöht, hochgradiges Ödem. Starke schiefrige Pigmentation der Lunge. Aus dem rechten Bronchus entleert sich viel schleimig eitriges Sekret. Sonst zeigt die rechte Lunge den gleichen Befund wie links.

Milz 9 : 5 : $2^1/_2$ cm, derb, Malpighische Körperchen zahlreich vergrössert. Linke Niere normal gross, Kapsel löst sich leicht, hochgradige Anämie, auf dem Durchschnitt gelbrötlich.

Rechte Niere zeigt entsprechenden Befund.

Leber sehr feucht, blass, von graugelber Farbe.

Aus dem Duralsack des Rückenmarks entleert sich eine ziemliche Menge leicht getrübter seröser Flüssigkeit.

Bei der Sektion des Schläfenbeins zeigt sich ein Fehlen des Steigbügels in der Fenestra ovalis, Eiter im oberen vertikalen Bogengang. Die Nerven des Porus acusticus internus sind eitrig infiltriert.

Epikrise.

Auf Grund der ante mortem bestehenden meningitischen Erscheinungen sowie des Ergebnisses der Lumbalpunktion am Tage vor dem Tode — milchig getrübter Liquor, viele polymorphe Leukozyten, spärliche Diplokokken — erwarteten wir, bei der Autopsie eine ausgedehnte Leptomeningitis zu finden.

Diese unsere Annahme traf nicht zu. Die am meisten in die Augen springende Veränderung des Schädelhöhleninhalts war die hochgradige Gehirnanämie sowohl der weissen, wie auch der grauen Substanz. Die Anämie ist, wenn nicht allein verursacht, so doch gewiss wesentlich gesteigert worden durch die noch am Tage vor dem Tode

des Patienten ausgeführten operativen Eingriffe (Trepanation auf Schläfenlappen und Kleinhirn).

So wahrscheinlich es ist, dass die Gehirnanämie den Eintritt des Todes beschleunigt hat, so vermögen wir in ihr jedoch nicht die alleinige Todesursache zu erkennen. Als Todesursache müssen wir an der Leptomeningitis festhalten, welche in diesem Falle eine spinale war. Die weichen Hirnhäute zeigten sich vollständig frei von Eiter und von makroskopisch erkennbaren, auf eine Leptomeningitis hindeutenden Veränderungen. Auch eine Ventrikularmeningitis wurde bei der Autopsie nicht gefunden, vielmehr waren die Ventrikel leer.

Für die spinale Meningitis sprachen indess die aus dem Cerebrospinalkanal sich entleerende leicht getrübte seröse Flüssigkeit, sowie die gleiche Flüssigkeit im Duralsack des Rückenmarks.

Auf diese Form der otogenen Spinalmeningitis, welche sich sprungweise, diskontinuierlich vom primären Erkrankungsherd zu entwickeln scheint, ist von Brieger[15]) zuerst das Augenmerk gelenkt worden. Diese sprungweise Entwicklung ist von letzterem Autor auf Infektion mit abgeschwächten Arten der betreffenden Erreger bezogen und so erklärt worden, dass die Intensität der Infektion nicht gross genug wäre, um überall makroskopisch erkennbare entzündliche Veränderungen hervorzurufen.

Wann diese Spinalmeningitis entstanden ist in unserem Falle, lässt sich durch das Ergebnis der beiden vorgenommenen Lumbalpunktionen annähernd bestimmen. Sie muss in der Zeit zwischen dem 14. Februar, an welchem Tage die Lumbalpunktion einen noch völlig klaren Liquor cerebrospinalis ergeben hatte, und dem 23. Februar entstanden sein, wo die erneute Lumbalpunktion alle auf einen diffusen entzündlichen leptomeningealen Prozess hindeutenden Zeichen darbot.

Wodurch ist der letztere Prozess entstanden, insbesondere steht er in ursächlichem Zusammenhang mit der operativ behandelten Sinus-Bulbusthrombose?

Dass die Labyrintheiterung der Ausgangspunkt der tödlichen Meningitis geworden ist, und dass die letztere in keiner Weise mit der Blutleiterthrombose in ursächlichem Zusammenhange steht, geht aus dem Sektionsbefund, insbesondere des Schläfenbeins, mit grosser Wahrscheinlichkeit hervor.

Was die Thrombose anbetrifft, so hat die operative Ausräumung des Sinus und des Bulbus in Verbindung mit der Jugularisunterbindung alles erreicht, was man erreichen wollte; sie hat eine vollständige Elimination des gefährlichen kranken venösen Gefässbezirkes aus der Zirkulation zustande gebracht; sie hat verhindert, dass Metastasen eintraten, sie hat die Thrombose der Heilung so nahe gebracht, dass nur

der durch andere Ursache bedingte Tod dem vollkommenen Abschluss der Heilung ein jähes Ziel gesetzt hat.

Dass wir die Sinusoperatiou erst 3 Tage nach der Totalaufmeisslung ausführten, findet seine Erklärung in dem Hinweis darauf, dass wir das hohe Fieber auf die schon bei der Aufnahme des Kranken in die Klinik bestehende septische Beschaffenheit der ausserhalb der Klinik angelegten Inzisionswunde glaubten beziehen zu können.

Unsere späteren Eingriffe — Inzision der Kleinhirndura, Trepanation auf Schläfenlappen und Kleinhirn — finden nach dem, was darüber in der obigen Krankengeschichte mitgeteilt ist, als ultimum refugium, den Kranken zu retten, ihre Erklärung.

7. Fall. Friedrich Schmidt, 22 Jahre alt, Bergmann aus Trebitz. Aufgenommen am 26. Februar 1903, gestorben am 15. März 1903.

Anamnese: Chronische rechtsseitige fötide Ohreiterung seit 5. Lebensjahre. Vor 8 Tagen plötzlich heftige Schmerzen im rechten Ohr; drei Tage später retroaurikuläre Anschwellung: Kopfschmerzen der rechten Kopfseite. Einmal Erbrechen. Appetitslosigkeit.

Status praesens: Sehr kräftiger Mann, Puls 120, regelmässig; Komplete Facialislähmung rechts. Innere Organe bis auf mässige Milzvergrösserung ohne abnormen Befund. Beweglichkeit des Kopfes in allen Richtungen stark eingeschränkt.

Umgebung des rechten Ohres: Fistulöser, dünne bräunliche Jauche entleerender Durchbruch in einer retroaurikulären, mehrere Centimeter langen Narbe, welche von einer Inzision im 5. Lebensjahre herrührt. Die ganze retroaurikuläre Region hochgradig infiltriert, besonders nach hinten unten zu. Die Infiltration reicht nach hinten bis zur Mittellinie, nach unten bis zur Kehlkopfhöhe und nach vorn bis zum Kieferwinkel. Ihrer Ausdehnung entsprechend starke Druckempfindlichkeit; keine Fluktuation.

Gehörgangs- und Trommelfellbefund: Rechts keine Gehörgangsstenose, Totaldefekt des Trommelfells bis auf einen kleinen Hammerrest oben. Der Hintergrund ausgefüllt mit grauer glatter Granulationsmasse. Links glanzloses Trommelfell.

Hörprüfung: Rechts taub für Flüstersprache; leise Flüstersprache links 3 Meter. C_1 vom Scheitel nach links. Fis_4 rechts hochgradig herabgesetzt, links annähernd normal.

27. Februar. Temperatur morgens 40,5°.

Totalaufmeisselung: Weichteile hochgradig speckig infiltriert. Unter dem Periosteeine ziemliche Menge dünnen bräunlichen Eiters. Gleich bei den ersten Meisselschlägen kommen dicht unter der äusseren Knochenschicht weisse glänzende Cholesteatommassen zum Vorschein. Der grösste Teil des Warzenfortsatzes und die Paukenhöhle ausgefüllt von einem grossen

*) Mitgeteilt von Dr. W. Schulze, Arch. f. Ohrenheilk. Bd. 61.

Cholesteatom, welches nach hinten bis an den Sinus heranreicht. Ein harter, von der medialen Antrumwand ausgehender Polyp hängt bis in die Paukenhöhle hinein. Ossicula fehlen. Ausgedehnte Karies des Tegmen tympani et antri, welches vollständig entfernt wird. Die darunterliegende Dura stark verdickt und gerötet. Sinuswand infiltriert und schmutziggrau verfärbt. Der den Sulcus sigmoideus nicht vollständig ausfüllende Sinus mit Jauche umspült. Spaltung der Weichteile durch einen nach hinten fast bis zur Mittellinie geführten Schnitt. Beim Ablösen des Periosts quillt dünner, sehr fötider Eiter unter hohem Druck aus einer Knochenfistel, welche weit nach hinten und unten an der Schädeldecke gelegen ist. Wegnahme des Knochens etwa in kleinhandtellergrosser Ausdehnung, entsprechend dem Erkrankungsbezirk der Kleinhirndura. Die letztere ist fibroid verdickt, von graugrüner, vielfach schwärzlicher Farbe und an einzelnen Stellen mit missfarbenen Granulationen bedeckt. Jugularisunterbindung. In der Umgebung der Vene einige infiltrierte Lymphdrüsen. Gefässwand und Lumen der Vene ohne sichtbare Veränderung. Der inzidierte Sinus ist leer, enthält weder Blut noch Thromben. Tamponade, Spaltung des Gehörganges, Verband.

Nach der Operation Temperatur 38,6°—39,1°.

28. Februar. Gute Nacht, schmerzfrei. Facialislähmung etwas zurückgegangen, so dass das rechte Auge beinahe geschlossen werden kann. Temperatur 37,9—38,5°; Puls 96, Respiration 24.

1. März. Temperatur 38,2—39,9°, Puls 92—108, regelmässig und kräftig. Patient hustet öfter, Respiration mässig beschleunigt. Mässiges Kohlenstaubsputum. Auf der linken Brustseite, und zwar über dem ganzen Unterlappen verkürzter Schall und pleuritisches Reiben. Atemgeräusch daselbst abgeschwächt.

2. März. Temperatur 38,4—40,6°. Starke Neigung zu Schweiss. Etwas trockener Husten ohne Schmerzen. Nahrungsaufnahme ausgezeichnet. Verbandwechsel. Die Wunde sieht ganz gut aus. Dura stellenweise schon gereinigt und mit frischen Granulationen besetzt. Aus dem peripheren Sinusende kommt etwas Jauche. Auslöfflung des peripheren Sinusendes bis zum Bluten und Tamponade. Aus dem zentralen Sinusende kommt weder Blut noch Eiter.

3. März. Temperatur 37,1—40,2°. Frische Granulationen auf der Dura rings um die Knochenöffnung. Beim Lösen des Tampons quillt etwas Blut hervor; aus dem zentralen Sinusende, aus welchem sich etwas Eiter hervordrücken lässt, werden mit dem scharfen Löffel Thromben und Eiter entfernt.

4. März. Temperatur 38,9—40,5°. Puls 104—112. Ein Teil der auf der Dura sitzenden grauschwarzen, missfarbenen Granulationen und Schwarten hat sich abgehoben. Kein Eiter hinter den Sinustampons. Allgemeinbefinden, abgesehen vom Fieber, gut, desgleichen die Nahrungsaufnahme.

5. März. Temperatur 40,0—41,5°. Aus dem peripheren Sinusende quillt dünner Eiter. Freilegung des Sinus nach hinten durch breite Abtragung des Knochens bis fast zur Mittellinie. Aus-

räumung der Thromben und Tamponade, nachdem ein dicker dunkler Blutschwall hervorgestürzt war. Freilegung des zentralen Sinusabschnittes bis dicht an den Bulbus venae jugularis heran. An einer noch schwarz verfärbten und eitrig infiltrierten Stelle der Kleinhirndura dicht am Knie des Sinus transversus quillt Eiter aus einer feinen Fistel. Nach Spaltung der Dura wird ein etwa kleinapfelgrosser Kleinhirnabszess, der Eiter und nekrotische Gehirnmassen enthält, entleert.

6. März. Temperatur 38.9—39.9°. Spaltung eines Senkungsabszesses in der Muskulatur dicht am Kieferwinkel. Beginnender Decubitus auf dem Kreuzbein.

7. März. Temperatur 38.0—38.9°. Puls 128. Spaltung eines Muskelabszesses an der hinteren seitlichen Halsgegend. Starker Hirnprolaps an der Kleinhirnabszesseröffnungsstelle, aber kein Eiter mehr aus der Abszessöffnung. Tampon aus dem peripheren Sinusende ohne Blutung entfernt. Im Bulbus immer noch Eiter sichtbar. Freilegung und Eröffnung des Bulbus venae jugularis vom Boden der Paukenhöhle her durch Fortnahme der unteren Gehörgangswand, nachdem die Durchspülung von der Vena jugularis her misslungen war. Aus dem so eröffneten Bulbus und dem oberen Teile der Vena jugularis interna Thromben und Eiter entfernt.

8. März. Temperatur 38.6—37.5°. Geringe Eiterung aus dem Bulbus. Hirnprolaps noch stärker.

9. März. Temperatur 39.0—38.0—39.3°. Puls 124. Während der Nacht heftige Kopfschmerzen, einmal Erbrechen. Zunahme des Hirnprolapses, welcher eine nekrotische Oberfläche zeigt. Eröffnung zweier in der Tiefe miteinander kommunizierender Muskelabszesse am Halse.

10. März. Temperatur 38.2—40.7°. Puls 124, regelmässig, aber weniger kräftig. Nahrungsaufnahme gut. Sensorium frei, kein Eiter mehr im Bulbus.

11. März. Temperatur 37.2—39.4°. Puls klein und frequent. Aus der an der hinteren seitlichen Halsgegend gelegenen Weichteilwunde quillt immer noch Eiter aus der Tiefe; die Sonde gelangt hier in der Richtung nach der Schädelbasis, bezw. Wirbelsäule in eine grössere Abszesshöhle. Breite Durchtrennung des M. cucullaris und Ablösung der Weichteile an der Schädelbasis. Das Aussetzen der Herztätigkeit verhinderte eine breite Eröffnung des Abszesses. Drainage der Wundhöhle. Heisswassereinlauf ins Rektum. Kampfer subkutan. Gegen Abend Puls besser, aber immer noch klein und nicht ganz regelmässig.

12. März. Temperatur 38.4—40.1°. Puls regelmässiger und kräftiger. Aus der Abszesshöhle am Halse quillt immer noch rahmiger Eiter. Stumpfe Spaltung der Weichteile ohne Narkose. Der Abszess führt in die Tiefe zwischen Schädelbasis und Halswirbel. Drainage.

13. März. Temperatur 38.8—40.4°. Puls 132—150. Respiration 26. Dämpfung über beiden Unterlappen. Atemgeräusch links abgeschwächt, rechts verschärft, fast bronchial.

14. März. Temperatur 38.8—39.8°. Puls kleiner, 154. Leichte

Delirien, doch auf Befragen klare Antworten. Lässt Urin unter sich. Bei der Lumbalpunktion fliesst kein Liquor ab.

15. März. Temperatur 37,7—39,3°; Puls klein und frequent. 3 Uhr p. merid. Exitus letalis im Koma.

Auszug aus dem Sektionsprotokoll.

Dura von mässigem Blutgehalt, etwas trocken, ziemlich gespannt, besonders an den hinteren und unteren Partien. Im Sinus longitudinalis wenig flüssiges Blut und Speckhautgerinnsel. Innenfläche der Dura ohne Auflagerungen, links glänzend, rechts matt. Arachnoidea nicht getrübt, Subarachnoidealflüssigkeit klar und vermehrt, besonders links. Pia mässig blutreich. Gyri besonders an den hinteren Partien etwas abgeflacht. Bei der Herausnahme des Gehirns entleert sich von der Basis eine leicht getrübte Flüssigkeit. An der rechten Kleinhirnhemisphäre befindet sich ein etwas über wallnussgrosser Defekt, dessen Ränder von missfarbenem, nekrotischem Gewebe gebildet werden.

An der Basis der linken Kleinhirnhemisphäre etwas eitriger Belag. Die übrige Basis zeigt keine Veränderungen. Die Flüssigkeit in den Seitenventrikeln etwas vermehrt und leicht getrübt. Die Kleinhirnabszesshöhle steht mit dem vierten Ventrikel nicht in Verbindung.

Die Gegend des Foramen magnum ist grünlich-gelb verfärbt. Die hier befindliche Eiteransammlung setzt sich nach unten in den Wirbelkanal fort. Es besteht eine durch ein kleinfingerdickes Drain offen gehaltene Kommunikation mit der an der seitlichen und hinteren Halsgegend befindlichen grossen Weichteilwunde.

Die Vena jugularis interna ist unterbunden, ihre Intima ist sowohl oberhalb als auch unterhalb der Unterbindungsstelle glatt und ohne jede Veränderung. Vom Sinus sigmoideus und transversus der rechten Seite ist nur noch die innere Wand erhalten, die äussere Wand ist exzidiert. Nur auf eine kurze Strecke dicht am Torcular Herophili ist der Sinus transversus als geschlossenes Rohr erhalten. Das Lumen desselben ist hier durch ein gesundes Gerinnsel fest abgeschlossen. Sinus petrosus superior und inferior enthalten eitrig zerfallene Thromben. Sinus cavernosus frei. Vom Sinus petrosus inferior aus setzt sich die Thrombose durch Vermittlung eines breiten, ebenfalls thrombosierten venösen Verbindungsastes auf den Plexus basilaris venosus und spinalis der beiden ersten Halswirbel fort. Die Gefässwände sind stark eitrig infiltriert und von Eiter umspült.

Linke Lunge von vermehrtem Gewicht. Auf der Pleura, besonders des Unterlappens eitrig-fibrinöse Auflagerungen; auf der Oberfläche des Unterlappens treten haselnussgrosse Knoten hervor, welche sich derb anfühlen. Oberlappen schwarzgrau mit zahlreichen schwarzen Punkten, im unteren Teile ein etwa bohnengrosser subpleuraler Hohlraum, mit Eiter gefüllt. Unterlappen sehr schlaff, feucht, nirgends lufthaltig. Das Gewebe ist von zahlreichen, unter der Pleura gelegenen, bis bohnengrossen, mit Eiter gefüllten Abszessen durchsetzt.

Rechte Lunge: Oberlappen wie links, enthält ebenfalls einige Abszesse. Unterlappen sehr blut- und saftreich mit zahlreichen kleineren Abszessen.

Milz 14:11:5, Parenchym grau-rosa, morsch, schlecht gezeichnet. In der Schleimhaut des Magens und des Darmkanals stellenweise Ekchymosen.

Sektion des Schläfenbeins.

Bulbus venae jugularis durch Wegnahme der unteren Gehörgangswand eröffnet, enthält weder Eiter noch Thromben. Die Eröffnung der Bogengänge und Schnecke ergibt makroskopisch normale Verhältnisse.

Epikrise.

Die in diesem Falle von der unteren Gehörgangswand aus vorgenommene Bulbuseröffnung hatte ihren Zweck insofern erreicht, als sie eine gründliche Entleerung des infektiös thrombotischen Bulbusinhaltes zustande gebracht hatte (vgl. Sektionsprotokollauszug). Wie die Sektion erwiesen, war überhaupt der in eine Halbrinne umgewandelte, an der Oberfläche des Gehirns gelegene Sinusabschnitt frei von infektiösem Inhalt. Periphärwärts am Ende des Sinus transversus fand sich ein solider, gesunder, abschliessender Pfropf und zentralwärts bestand unterhalb der Ligaturstelle der Vena jugularis interna keine infektiöse Thrombose mehr.

Dass wir erst so spät den Bulbus selbst in operativen Angriff nahmen, hatte seinen Grund darin, dass wir mittelst der von mir[5]) geschilderten Palliativmaßnahmen der Thrombose im Bulbus Herr zu werden gedachten. Von unserer gewöhnlichen Operationsmethode bei der Bulbuseröffnung sind wir in diesem Falle nur abgegangen, weil wir auch einmal das andere Verfahren der Bulbuseröffnung, vom Boden der Paukenhöhle aus, erproben wollten.

Der Kranke ist nicht zugrunde gegangen an den multiplen metastatischen Lungenabszessen, deren Aussaat, nach dem Sektionsbefund zu schliessen, entweder von dem mit eitrigen Thromben erfüllten Sinus petrosus superior auf dem Wege des rückläufigen Blutstroms durch den Sinus sigmoideus und die Vena jugularis interna der anderen Seite erfolgt ist, oder vom thrombosierten Sinus petrosus inferior, und dem thrombosierten venösen Verbindungsast des letzteren mit dem ebenfalls thrombosierten Plexus venosus basilaris und spinalis aus durch den mit diesen Geflechten in Verbindung stehenden Plexus vertebralis vermittelt ist.

Der Tod des Kranken ist erfolgt an einer eitrigen linksseitigen Basilarmeningitis mit zirkumskripter Lokalisation des meningitischen Exsudates an der linken Kleinhirnhemisphäre.

Dieselbe ist nicht vermittelt vom Ohrlabyrinth aus, auch nicht durch den zufällig durch eine fistulöse Wegleitung entdeckten und entleerten Kleinhirnabszess der rechten Seite, etwa durch eine von ihm ausgegangene Ventrikelinfektion — die Zwischensubstanz zwischen Abszess und Ventrikel zeigte sich bei der Sektion gesund —; die Meningitis hat vielmehr in diesem Falle einen ganz aussergewöhnlichen Entstehungsmodus:

Die auf dem Wege des Sinus petrosus inferior fortgeschrittene infektiöse Thrombose hatte sich bis auf den Plexus basilaris und spinalis der beiden oberen Halswirbel ausgedehnt. Diese Thrombose hatte zur Bildung eines ausserordentlich seltenen tiefen Extraduralabszesses am vorderen Rande des Foramen magnum und zu einer extraduralen Eitersenkung längs der Medulla oblongata bis zum 2. Halswirbel geführt. Dieser Abszess war zwischen Occiput und dem 1. Halswirbel an der Seite nach aussen durchgebrochen und hatte die tiefen Weichteilabszesse (s. Krankengeschichte) im hinteren oberen Halsdreieck induziert.

Von diesem tiefen spinalen Extraduralabszesse aus, von der schwarzgefärbten Dura des untersten Teiles der hinteren Schädelgrube, resp. des obersten Teiles des Spinalkanals aus ist die eitrige Meningitis induziert worden, eine Auffassung, für welche schon die Lokalisation des meningealen eitrigen Exsudates spricht.

Die Frage, ob eine rechtzeitige Bulbusentleerung in diesem Falle die Thrombose auf den Sinus petrosus inferior durch Abfluss des Eiters in den eröffneten Bulbus hätte beschränken und dadurch schliesslich die Bildung jenes spinalen Extraduralabszesses hätte verhüten können, wird dadurch gegenstandslos, dass dieser tiefe Abszess wahrscheinlich schon zur Zeit der Aufnahme des Kranken bestanden hat. Dafür sprachen die bereits zu jener Zeit bestandene Bewegungsbehinderung des Kopfes in allen Richtungen, sowie der Befund bei der ersten, am Tage nach der Aufnahme ausgeführten Operation, bei welcher aus einer weit nach hinten und unten an der Schädelbasis gelegenen Knochenfistel sich unter hohem Druck stehender, sehr fötider Eiter entleerte.

Fall 8.*) Emma Furkert, 14 Jahre alt, Geschirrführerstochter aus Merseburg, aufgenommen am 8. I. 1904.

Anamnese: Chronische Eiterung rechts seit dem 4. Lebensjahre. Seit 27. Dezember 1903 heftige Ohr- und Kopfschmerzen, Fieber und Schüttelfröste. Jetzt diffuser Kopfschmerz, besonders in den vorderen Partieen des Kopfes.

*) Die folgenden Fälle sind noch nicht publiziert.

Status praesens: Schlankes, zartes Mädchen. An Herz und Lungen nichts Abnormes nachweisbar. Puls frequent, Temperatur 39,9. Augenhintergrund normal. Starker Schwindel; Patientin kann sich nicht im Bett aufrichten.

Umgebung des rechten Ohres: Druckempfindlichkeit unterhalb des Proc. mast. im Bereiche des Ansatzes des M. sternocleidomastoideus und in den tieferen Weichteilen unterhalb des Kiefergelenks, Caput obstipum; keine Lymphadenitis.

Gehörgangs- und Trommelfellbefund rechts: Gehörgang mässig geschwollen. Grosser zentraler Trommelfelldefekt, durch welchen eine granulierende Paukenhöhlenschleimhaut durchscheint. Karies des hinteren

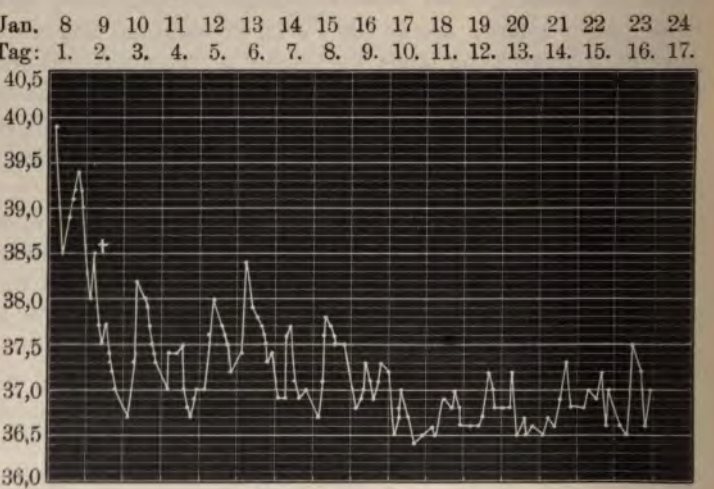

Kurve 1.

oberen Teiles der Labyrinthwand mit der Sonde fühlbar. Links: Einziehung, Narben.

Hörprüfung: Leise Flüstersprache nicht direkt am rechten Ohr gehört. Fis_4 rechts herabgesetzt. Rinne rechts negativ.

9. I. 1904. Operation bei einer Temperatur von 38,5°.

Totalaufmeisselung: Weichteile und Corticalis normal. Ambos kariös am l. Schenkel. Antrum kariös. Die der hinteren Schädelgrube zu gelegene, schwarz verfärbte Wand des Antrum bis an den Sinus sigmoideus entfernt. Sinus rot verfärbt, an einzelnen Stellen schwarz-blau aussehend, Thrombose einzelner kleiner Gefässe der Sinuswand. Bei der Punktion des Sinus keine Blutung. Jugularisunterbindung. Die Wand der Vene rötlich verfärbt.

Freilegung des ganzen Sinus sigmoideus zentralwärts und Fortnahme der lateralen Spange des Foramen jugulare, so dass der Bulbus venae jugularis zugänglich war. Es musste der stark vorspringende Proc. transversus des 1. Halswirbels teilweise

reseziert worden, um Raum für die Freilegung des Bulbus zu gewinnen. Breite Eröffnung des Bulbus und Sinus, welche mit zum Teil zerfallenen obturierenden Thrombenmassen erfüllt waren. Ausräumung derselben. Beim Abtasten des Bulbusdaches mit der Tenotomsonde quillt unter hohem Druck stehender grüngelber Eiter hervor, welcher einem zwischen Bulbus und unterer Paukenhöhlenwand befindlichen peribulbären Abszess entstammt. Bei der Ausräumung des Sinus transversus wird ein 4 cm langer schwarzer, teilweise grau verfärbter Thrombus durch den fingerdicken Blutstrom herausgeschleudert. Tamponade. Keine Plastik. In den Tagen vom 10. bis 14. Januar noch leichte Temperatursteigerung bis 38,4°.

Am 14. Januar Schlitzung der Jugularis oberhalb der Ligatur. Eiter und Thrombenmassen aus der Vene entleert.

Von hier an vollkommen normaler, fieberfreier Verlauf (vgl. Temperaturkurve 1) bis zur Heilung.

Epikrise.

Wir haben in diesem Falle die Bulbuseröffnung in der gleichen Sitzung ausgeführt wie die Sinusoperation. Unsere Operation hat in Verbindung mit der 4 Tage später vorgenommenen Ausräumung der thrombosierten Vena jugularis interna selbst alles erreicht, was man überhaupt hierbei erwarten kann, nämlich die vollkommene Elimination des erkrankten venösen Gefässbezirkes. Wenn je, so könnte man in diesem Falle geradezu von einer Radikaloperation der Sinusthrombose sprechen. Insbesondere hat der operative Eingriff den Hinzutritt von pyämischen Metastasen verhindert.

Der segensreiche Effekt auf die schwere Blutleitererkrankung kommt in der beigefügten Temperaturkurve zum vollen Ausdruck. Temperaturhöhen bis an 40° heran, wie vorher, bleiben nach der Operation ebenso aus, wie die vorherigen Schüttelfröste. Die noch drei Tage anhaltenden mäßigen Fiebertemperaturen bis 38,5° haben zweifelsohne ihren Grund gehabt in einer Eiterretention in der Vena jugularis interna oberhalb der Ligatur. Sobald die Vene hier breit eröffnet und entleert war, ging die Temperatur sofort zur Norm zurück.

Der Umstand, dass ein peribulbärer Abszess bestand und zwar zwischen Bulbusdach und Paukenhöhlenboden, muss uns mit der Möglichkeit rechnen lassen, dass dieser Abszess von dem Paukenhöhlenboden aus induziert worden ist und zur Entstehung einer primären Bulbusthrombose geführt hat, welche sich dann retrograd auf den Sinus sigmoideus und zentralwärts auf die Vena jugularis interna fortgesetzt hat.

Gegen die Auffassung, dass der peribulbäre Abszess sekundär von

der Bulbusthrombose aus sich entwickelt habe, scheint uns die Lage desselben, sein haubenartiges Aufsitzen auf dem Bulbuskopfe zu sprechen. Denn bei sekundären peribulbären Abszessen pflegt die peribulbäre Eiteransammlung den Bulbus mehr mantelartig, von den Seiten her, zu umgeben.

9. Fall. Paul Görlach, 12 Jahre alt: Vater Arbeiter aus Bitterfeld; aufgenommen am 16. XII. 1903.

Chronische linksseitige Eiterung unbekannter Ursache seit dem 2. Lebensjahre. Seit 8 Tagen mit dem Aufhören des Ausflusses plötzlich heftige Schmerzen hinter dem linken Ohr. Appetitlosigkeit. Somnolenz in den letzten Tagen.

Status praesens: Blasser, elender Knabe von grazilem Knochenbau, dürftiger Muskulatur und mässig entwickeltem Fettpolster.

Lunge gesund, Herztöne rein, Puls klein, unregelmässig, 120. Temperatur 38,5°. Augenhintergrundvenen geschlängelt, sonst nichts Abnormes an den Augen. Heftiger Schwindel: Pat. fällt beim Gehen mit geschlossenen Augen nach rechts.

Umgebung des linken Ohres: Geringe Infiltration an der Spitze des Warzenfortsatzes. Der ganze Proc. mastoideus ist stark druckempfindlich, ebenso die Halswirbelsäule.

Gehörgangs- und Trommelfellbefund: Im linken Gehörgang fötider Eiter. Hammergriff retrahiert; grosser zentraler Trommelfelldefekt. Labyrinthwand nekrotisch. Der otoskopische Befund des rechten Ohres ohne Besonderheiten.

Hörprüfung: Leise Flüstersprache links 1 m, rechts 5 m.

C_1 vom Scheitel und über die Mittellinie nach links verstärkt.

Fis_4 rechts gut, links deutlich herabgesetzt.

Bei der Aufnahme hat Patient einen heftigen Schüttelfrost mit einem Temperaturanstieg auf 39,5°.

Die Lumbalpunktion entleert klaren, unter hohem Druck stehenden und keine vermehrten Leukozyten enthaltenden Liquor cerebrospinalis.

Totalaufmeisselung links: Weichteile und Corticalis normal. In dem sehr geräumigen Antrum Empyem. An den Ossiculis makroskopisch nichts Abnormes. Nekrose der Labyrinthwand. Viele disseminierte, mit Eiter erfüllte Zellen, von denen eine besonders an die mittlere Schädelgrube heranreicht. Sinus sigmoideus abnorm weit nach hinten verlagert. In seiner Wand eine thrombosierte, schwarze Vene. Teilweise die Sinuswand mit fibrinösen Auflagerungen bedeckt. Bei der Probepunktion des Sinus keine Blutung. Unterbindung der normal aussehenden Vena jugularis interna. Weite Spaltung des Sinus und Entfernung der darin enthaltenen zerfallenen obturierenden Thrombenmassen. Trotz breiten Eingehens mit dem scharfen Löffel in das periphere und zentrale Sinusende kam es nicht zu einer stärkeren Blutung aus einem der beiden Enden.

17. XII. Temperatur 37,5—39,8°. Puls etwas kräftiger, 98. Sensorium vollkommen frei.

18. XII. Temperatur 38,4—40,4°. Verbandwechsel. Schlitzung der V. jug. int. und Entfernung von Thromben aus derselben. Ein Durchspülungsversuch der Vene nach dem Sinus sigmoideus hin misslingt. Bei Fortnahme des nicht fötiden Tampons aus dem Sinus transversus spärliche Blutung.

19. XII. Temperatur 37,8—40,1°; Puls 96; Atmung 32.

Deutliche Dämpfung der linken Lunge von der 4. Rippe an abwärts. Atmungsgeräusch aufgehoben, Stimmfremitus fast ganz aufgehoben. Punktion ergibt trübe, mit einigen Flocken gemischte Flüssigkeit. Resektion der 8. Rippe entleert eine nicht gemessene Menge eines trübserösen Exsudates und einige pleuritische Schwarten.

Puls abends sehr klein, schnellend, 130.

20. XII. Temperatur 37,4—39,3°. Subjektives Befinden etwas besser.

21. XII. Temperatur 37,7—40,2°. In der Thoraxwunde einige Fibringerinnsel.

22. XII. Temperatur 37,9—39,6°.

Bulbusoperation. Im Bulbus reichliche Thrombusmassen und freier Eiter. Bildung einer ununterbrochenen Halbrinne aus Vena jugul. int., Bulbus und Sinus sigmoideus. Bei der Operation keine Facialisspasmen. Danach aber leichte Parese des Augenastes und Lähmung des Mundastes des n. facialis.

Nach der Operation Kollaps, Kampher subkutan, Heisswasserklystiere. Puls klein, 146.

23. XII. Temperatur 37,8—39°.

24. XII. Temperatur 38,4—39,4°. Verbandwechsel. In dem gut übersichtlichen Bulbus wenig Eiter, aus dem Sinus petrosus inf. abfliessend.

25. XII. Temperatur 38—39°. Facialislähmung völlig zurückgegangen.

26. XII. Temperatur 38,1—39,1°.

27. XII. Temperatur 38,1—38,7°.

28. XII. Temperatur 37,7—39,2°.

29. XII. Temperatur 37,8—38,3°. Noch mässige Sekretion aus der Thoraxwunde. Die Halswunde ist mit reichlichen, aber blassen Granulationen bedeckt. Nahrungsaufnahme vorzüglich.

Im weiteren Verlaufe bis zum 16. Januar noch remittierendes Fieber mit einzelnen Temperatursteigerungen bis über 39°, dann allmählicher Abfall des Fiebers bis zum 27. Januar. Von hier an fieberfreier Verlauf, nur unterbrochen durch eine einmalige Fiebersteigerung bis 38°, welche durch eine Verdauungsstörung herbeigeführt war. In der ganzen Zeit ausgezeichnetes Allgemeinbefinden mit ausgezeichnetem Appetit.

Epikrise.

Die Sinusoperation im Verein mit der Jugularisunterbindung hatten nicht vermocht, uns der Pyämie Herr werden zu lassen. Auch als 2 Tage nach der Sinusoperation die Vena jugularis interna oberhalb der Ligatur eröffnet und ihr zerfallener Thrombeninhalt entleert

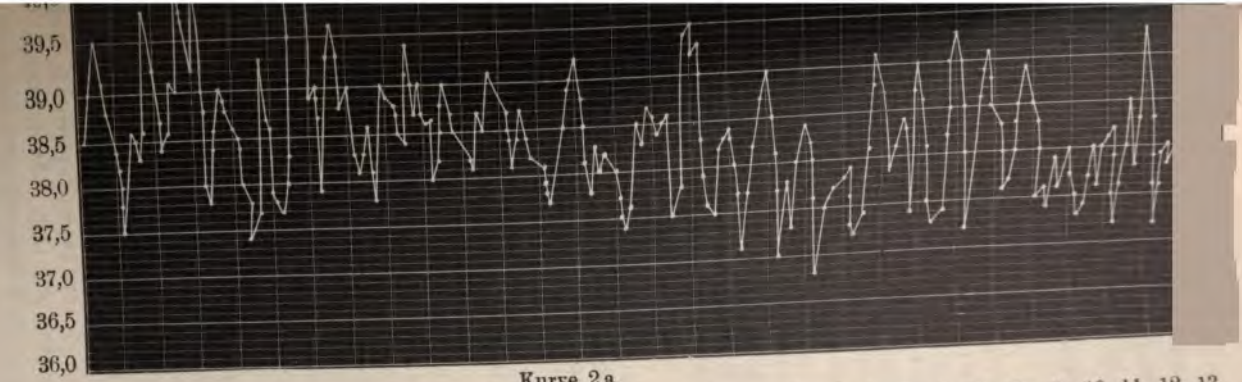

Kurve 2a.

Monatstag:	15.	16.	17.	18.	19.	20.	21.	22.	23.	24.	25.	26.	27.	28.	29.	30.	31.	1.	2.	3.	4.	5.	6.	7.	8.	9.	10.	11.	12.	13.
Beobachtgs.-Tag:	31.	32	.33.	34.	35.	36.	37.	38.	39.	40.	41.	42.	43.	44.	45.	46.	47.	48.	49.	50.	51.	52.	53.	54.	55.	56.	57.	58.	59.	60.

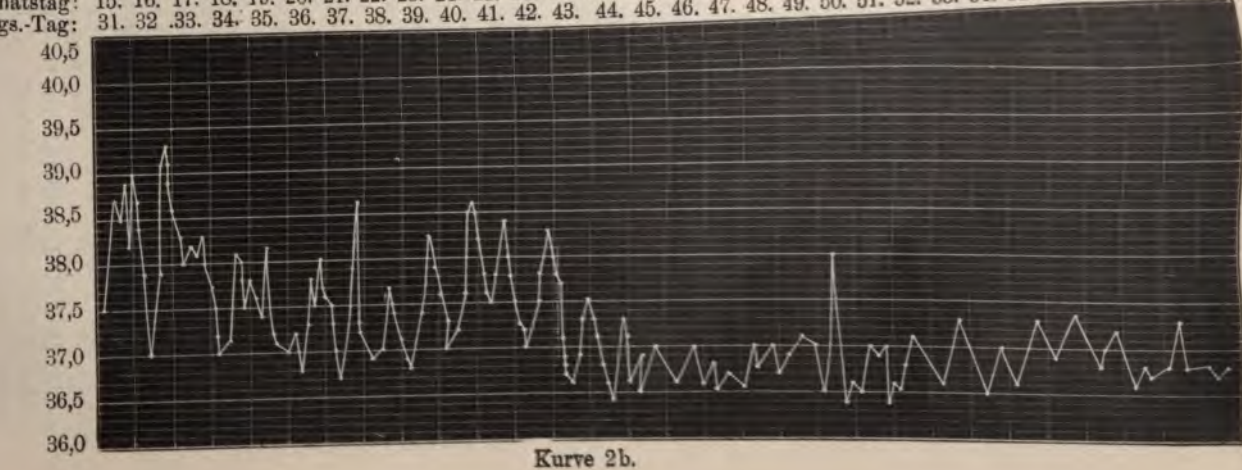

Kurve 2b.

als ebenfalls ein pyämisches pleuritisches Exsudat durch die Rippenresektion abgelassen worden war, bestand das pyämische Fieber in ungeschwächter Höhe fort. Als Ausgangspunkt desselben mussten wir nun auf eine infektiöse Bulbusthrombose fahnden und zwar um so mehr, als es uns schon bei der Sinusoperation nicht gelungen war, beim Eingehen mit dem scharfen Löffel in das zentrale Sinusende eine Blutung zu erzielen. Den Sinus transversus konnten wir als Quelle des fortbestehenden pyämischen Fiebers deshalb mit einiger Wahrscheinlichkeit ausschliessen, weil der in diesen Sinus eingeführte Tampon stets eiterfrei und geruchlos war. Hieraus war der Schluss gerechtfertigt, dass in diesem Sinusteil die infektiöse Thrombose einen gutartigen Abschluss gefunden hatte.

So wurde denn 6 Tage nach der Sinusoperation der Bulbus eröffnet, sein infektiöser, eitrig zerfallener, thrombotischer Inhalt ausgeräumt und aus der eröffneten Vena jugularis interna, dem Bulbus und dem offenen Sinus sigmoideus eine einzige Halbrinne gebildet. War somit durch Ausschaltung dieses an der Gehirnoberfläche gelegenen, erkrankten Teiles des venösen Gefässrohres alles getan, was man überhaupt zu tun vermag, so entsprach doch der weitere Krankheitsverlauf unseren gehegten Erwartungen nicht. Auch nach diesem radikalen Eingriff dauerte das pyämische Fieber noch fort. Mussten wir somit als Ursache desselben zunächst an eine noch bestehende Thrombose eines der mehr senkrecht zur Hirnoberfläche stehenden Sinus (petrosus sup. oder inf.) oder der Venae condyloideae denken, von denen aus ja eine Aufnahme des gefährlichen Thrombenmaterials in die Blutbahn durch Vermittlung des Plexus vertebralis oder pterygoideus in Betracht kam, so gewannen wir 3 Tage nach der Bulbusoperation volle Klarheit darüber, welche der in Betracht kommenden venösen Blutbahnen tatsächlich erkrankt war und als Vermittlerin des noch bestehenden pyämischen Fiebers zu betrachten war.

Während nämlich bei der Bulbusoperation der Bulbus vollkommen seines eitrigen Inhaltes entleert war, sahen wir jetzt wieder freien Eiter im Bulbus stehen. Nach dem Abtupfen floss der Eiter wieder nach und zwar, wie die Untersuchung ergab, aus dem in die untere Hälfte des Bulbus mündenden Sinus petrosus inferior.

Diese Beobachtung klärte die Sachlage völlig auf. Es bestand also noch eine eitrige Thrombose des Sinus petrosus inferior, ein Befund, welcher völlig genügt, um den weiteren Fortbestand des pyämischen Fiebers zu erklären. Und zwar ist anzunehmen, dass das Eindringen infektiösen Materials aus diesem Sinus in die Blutbahn von dem zentralen Petrosusteil aus stattgefunden hat.

Mit der allmählichen Konsolidierung und Ausheilung dieser Thrombose ist dann auch die allmähliche Entfieberung des Kranken eingetreten.

Fall 10. Albert Michalowski, 12 Jahre alt, Kesselheizersohn aus Eisleben; aufgenommen am 20. Oktober 1903.

Anamnese: Chronische rechtsseitige, zeitweilig intermittierende Eiterung seit Jahren. Seit 8 Tagen plötzliche heftige Schmerzen im rechten Ohr. Am 17. Oktober inzidierte ein Kollege draussen die vorgewölbte hintere Gehörgangswand, aus welcher sich darauf viel Eiter entleert haben soll. Am 18. Oktober Schwellung hinter dem Ohre, welche derselbe Arzt ebenfalls inzidierte.

Status praesens: Gesund aussehender Knabe; Knochenbau grazil, Muskulatur und Fettpolster mässig entwickelt. Innere Organe ohne Besonderheiten; Temperatur 37,5°. Puls kräftig, regelmässig, 96. Urin ohne Zucker und Eiweiss.

Umgebung des rechten Ohres. Über dem Warzenfortsatze findet sich eine 4 cm lange Wunde, deren Ränder etwas gezackt sind. Die ganze Wunde ist grau verschmiert, ihr Grund ist mit nekrotischen Gewebsmassen bedeckt. Die ganze Umgebung der Wunde ist ödematös.

Gehörgangs- und Trommelfellbefund rechts: Senkung der hinteren oberen Gehörgangswand. Vollkommene Gehörgangsstenose. Profuse fötide Eiterung. Mit der Sonde gelangt man auf rauhen Knochen.

Hörprüfung: Leise Flüstersprache direkt rechts unsicher: Fis_4 rechts stark herabgesetzt.

21. Oktober. Temperatur 37,1—37.8°.

22. Oktober. Temperatur 37,7—37.4—38,9°.

Totalaufmeisslung: Erweiterung des retroaurikulären Schnittes, Haut speckig infiltriert, häutige Gehörgangswand durch Granulationen abgedrängt. Bei Eröffnung des Antrum wird die sehr tiefstehende Dura der mittleren Schädelgrube freigelegt, die sich als mit schmutzig rötlichen Granulationen bedeckt erweist. Im Antrum zerfallene Cholesteatommassen. Resektion der ganzen vereiterten Spitze des Warzenfortsatzes. Bei Eröffnung der Fossa sigmoidea quillt eine grosse Menge Eiter aus derselben hervor. Der freigelegte Sinus in grosser Ausdehnung mit Granulationen bedeckt. Bei Entfernung der Sulcuswand Verletzung des Sinus. Die Sinusblutung durch Tamponade gestillt. Freilegung des Canalis Fallopiae. Keine Plastik, weil die Gehörgangshaut stark infiltriert war. Tamponade.

23. Oktober. Temperatur 37,4—39,3°. Puls 118. Sensorium vollkommen frei. Appetit gut.

24. Oktober. Temperatur 37,5—38,6°. Puls 114. Verbandwechsel. Aus der Sinusöffnung keine Blutung. Wunde mit grauen schmierigen Massen bedeckt. Eiterretention im unteren Wundwinkel. Facialisparese. Sensorium frei.

25. Oktober. Temperatur 37,5—39.2°. Feuchter Verband. Lungenbefund normal.

26. Oktober. Temperatur 37,3—38,9°. Puls 124. Atmung 24. Sensorium frei, keine Klage über Kopfschmerzen, kein Erbrechen, Augenhintergrund normal (königl. Augenklinik). Die Facialisparese im Zurückgehen begriffen. Patient kann das Auge wieder schliessen.

27. Oktober. Morgentemperatur 39,1°. Jugularisunterbindung. Sinus- und Bulbusoperation. Aus Sinus und Bulbus schwärzliche, graue und eitrig zerfallene Thrombenmassen entfernt. Aus dem peripheren Sinusende schliesslich Blutung. Temperatur abends 39,9°.

28. Oktober. Temperatur 37,5—40°. Puls 114. Verbandwechsel. Entleerung eines 4 cm langen, zentral eitrig zerfallenen Thrombus aus dem Sinus transversus. Der übersichtliche Bulbus vollkommen frei. Puls 128, Respiration 32. Hüsteln.

29. Oktober. Temperatur 38,9—40,3°. Das Hüsteln hat gegen Abend aufgehört, Lungen frei. Injektion von 10 ccm Antistreptokokkenserum in die Bauchhaut. Nahrungsaufnahme gut.

30. Oktober. Temperatur 40°—38,1°. 10 ccm Antistreptokokkenserum (Marmorek) injiziert.

31. Oktober. Temperatur 37,7—39,3°. Erneute Seruminjektion.

1. November. Temperatur 37,5—39,6°. Seruminjektion. Zustand unverändert. Die Jugulariswunde ist mit frischen Granulationen bedeckt. Bei Entfernung des in den Sinus transversus eingeführten Tampon keine Blutung.

2. November. Temperatur 37,2—39°.

3. November. Temperatur 37,0—39,5°.

4. November. Temperatur 36,7—38,3°.

Vom 5. November an vollkommen fieberfreier Verlauf bis auf eine einmalige Temperaturerhebung bis 38,7 am 10. November, als deren Ursache eine Verdauungsstörung mit Sicherheit festgestellt wurde. Ungestörter Heilungsverlauf der grossen Operationswunden bis zur vollkommenen Heilung, deren Bestand im April 1904 durch Kontrole festgestellt worden ist.

Epikrise.

Der Fall bietet manches Interessante. Zunächst wurde bei der am 22. Oktober vorgenommenen Totalaufmeisslung ein perisinuöser Abszess entdeckt und entleert, welcher eine ausreichende Erklärung gab für das in dieser Zeit bereits vorhanden gewesene Fieber. Bei dem Abtragen der Sulcus sigmoideuswand wurde der hochgradig veränderte Sinus (mit Granulationen bedeckte Wand) verletzt; es erfolgte eine reichliche Sinusblutung, welche aber auf Tamponade stand. Nach dieser Operation hielt das sich in mittleren Graden haltende Fieber an. Wir bezogen es auf die infizierte Beschaffenheit der Wunde — dieselbe zeigte schon die Inzisionswunde, mit welcher der Kranke aufgenommen worden war. — Als indes am 27. Oktober bereits die Morgentemperatur eine Höhe von 39,1° zeigte, mussten wir um so mehr an eine eitrig zerfallene Sinusthrombose als Ursache des Fiebers denken, als 3 Tage vorher beim Verbandwechsel aus dem verletzten Sinus sich

kein Blut mehr ergoss und somit der Beweis wenigstens einer Thrombose im Sinus erbracht war.

Wenn es auch wohl wahrscheinlich ist, dass bereits an dem Tage der Sinusverletzung im Sinus selbst eine Thrombose bestand, welche allerdings, nach der Reichlichkeit der aus dem verletzten Sinus erfolgten Blutung zu schliessen, nur eine wandständige gewesen sein kann, so müssen wir doch die Frage diskutieren, ob die 5 Tage nach der Sinusverletzung bei der Sinusoperation aufgedeckte Sinusthrombose nicht eine artefizielle, mit der Sinusverletzung in kausalem Zusammenhang stehende gewesen ist. Diese Frage muss mit einem non liquet beantwortet werden. Gegen die Auffassung eines kausalen Zusammenhanges sprechen folgende Punkte: 1. der Umstand, dass die klinische Erfahrung eine Verletzung des Sinus bei der Operation als ein in der Regel relativ harmloses Ereignis hat erkennen lassen; 2. die grosse Ausdehnung der Thrombose vom Sinus transversus bis in den Bulbus hinein, von welcher man sich schwer vorstellen kann, dass sie in so kurzer Zeit entstanden sein soll; 3. der von Leutert betonte und von Eberth und Schimmelbusch erbrachte Nachweis, wie schwierig es ist, experimentell eine traumatische Sinusthrombose zu machen.

Nach der Sinus-Bulbusoperation hielt sich die Temperatur noch 2 Tage lang in gleicher Höhe (40° und darüber), dann trat im Zeitraum von 6 Tagen allmählich eine staffelförmige Abnahme des Fiebers ein. Die Staffelform kam allerdings mehr zum Ausdruck durch ein von Tag zu Tag auffälliges Heruntergehen der niedrigsten Tagestemperaturen, als durch ein Heruntergehen der Tagestemperaturspitzen, welche sich ungefähr in gleicher Höhe hielten (zwischen 39 und 39,6°). Erst vom 9. Tage nach der Sinus-Bulbusoperation war der Verlauf ein fieberfreier.

Ob und in wie weit die Antistreptokokkenseruminjektionen von heilsamem Einfluss auf den nach der Operation noch fortbestehenden pyämischen Fieberzustand gewesen sind, muss dahin gestellt bleiben. Anderweitige einschlägige Erfahrungen über die Anwendung des Serums bei otogenen Pyämien liegen meines Wissens noch nicht vor.

Zu Metastasenbildung ist es nicht gekommen. Das kurze Zeit bestehende Hüsteln sowie die Beschleunigung der Respiration sind wohl eher zu beziehen auf einen Operationsinsult des Vagus, welcher bei der Jugularisunterbindung oft schwer vermeidlich ist, als auf im übrigen latent gebliebene und spontan zur Ausheilung gelangte Lungenmetastasen.

Fall 11. Georg Feierabend, 9 Jahre alt, Schneidersohn aus Halle a. S., aufgenommen am 19. I. 1904.

Anamnese: Am 14. IX. 1903 war der Kranke wegen eines akuten Empyems des rechten Warzenfortsatzes in unserer Klinik in typischer Weise nach Schwartze aufgemeisselt worden. Die Eiterung aus dem rechten Ohr war rasch völlig ausgeheilt, das Trommelfell hatte sich wieder geschlossen und seine normale Farbe wieder erhalten. Hinter dem Ohr war aber eine mässig secernierende Fistel zurückgeblieben. Als Ursache des Nichtverschlusses der retroaurikulären Operationswunde liess sich mit der Sonde eine kleine zirkumskripte Nekrose im Warzenfortsatz feststellen.

Am 13. I. 1904 wiederum Schmerzen im rechten Ohr, Trommelfell injiziert.

Am 14. I. 1904 wegen Zunahme der Entzündungserscheinungen Parazentese des rechten Trommelfells, dabei Schleimeiter entleert.

In den nächsten Tagen blieb Patient fort. Nach Aussage der Mutter hat er in dieser Zeit hohes Fieber und mehrere Schüttelfröste gehabt.

Status vom 19. I. 1904: Temperatur 37,9°—39,6°. Mässige Schwellung der hinteren oberen Gehörgangswand. Trommelfell diffus gerötet, im hinteren unteren Quadranten klaffende Parazentesenöffnung.

20. Januar. Temperatur 37,2°—40,6°. Keine Schüttelfröste. Schmerzen im rechten Ohr. Augenhintergrund normal.

21. Januar. Temperatur 38,3°—39,9°. Wiederausräumung des Antrum. Jugularisunterbindung. Sinusfreilegung. Inzision des Sinus; wegen der starken Blutung nichts von etwaigen Thrombenmassen zu sehen.

22. Januar. Temperatur 38°—09,4°.

23. Januar. Temperatur 37,3°—40,4°.

24. Januar. Temperatur 37,0°—39,6°. Metastatischer Erguss im linken Kniegelenk, starke Schmerzhaftigkeit desselben. Fixierender Verband.

Verbandwechsel: Entfernung des zentralen Sinustampon. Aus der Bulbusgegend keine Blutung, aber auch kein freier Eiter sichtbar.

25. Januar. Temperatur 38,0°—39,8°.

26. Januar. Temperatur 38°—40,1°.

Bulbusoperation, Exzision der Vena jugularis int.

Aus der oberhalb der Ligatur punktierten Vena jugularis interna floss rotbraune übelriechende Flüssigkeit ab. Freilegung der Jugularis peripherwärts bis zum Bulbus; der bei Freilegung des obersten Venenstückes im Wege stehende Proc. transversus des Atlas reseziert. Darauf Freilegung des Sinus sigmoideus bis zum Bulbus durch Fortnahme der lateralen Spange des Foramen jugulare. Spaltung der Vene durch den Bulbus hindurch bis zum zentralen Sinusende. Der Bulbus enthält einen obturierenden zerfallenen Thrombus. Exzision der mit verfärbter Wand versehenen Vena jugularis int. oberhalb der Ligaturstelle. Exzision der lateralen Bulbuswand und der lateralen Sinus sigmoideuswand. Die Umgebung der erkrankten Vena jugul. int. ist sulzig infiltriert, die Lymphdrüsen entzündlich geschwollen. Weite Freilegung des Sinus transversus und Entfernung eines obturierenden Thrombus aus demselben.

27. Januar. Temperatur 37,9°—39,4°.

28. Januar. Temperatur 37,6°—39,5°. Ödem der Augenlider auf beiden Seiten.

29. Januar. Temperatur 37,4°—39,1°.

30. Januar. Temperatur 37,5°—38,5°.

31. Januar. Temperatur 38,0°—39,2°.

1. Februar. Temperatur 37,8°—38,8°. Patient ist die ganze Zeit in der Nacht sehr unruhig gewesen, hat über heftige Kopfschmerzen geklagt und ist aus dem Bett gesprungen. Kniegelenk wieder frei. Schmerzen im linken Hüftgelenk, welches er in Flexions- und Adduktionsstellung hält. Neuritis optica bdts. mit parallaktischer Vorwölbung der Papillae n. opticorum. Rechts Blutungen in der Netzhaut (kgl. Augenklinik). Zunge feucht, Appetit stets gut gewesen. In den letzten 2 Tagen stark dünnflüssige und sehr übelriechende Stuhlgänge.

2. Februar. Temperatur 37,5°—38,7°. Cri hydrocéphalique. Jaktation.

3. Februar. Temperatur 37,4°—39,3°. Cri hydrocéphalique. Jaktation.

4. Februar. Temperatur 38,8°—37,4°. Schmerzen im linken Hüft- und Kniegelenk. Augenhintergrund wie am 1. II. Zunge feucht, Appetit gut.

5. Februar. Temperatur 37,4°—37,7°.

Von da an bis auf eine einzige Steigerung der Temperatur auf 38,2° am 10. Februar völlig fieberfreier Verlauf.

7. Februar. Puls 160. Anschwellung des rechten Kniegelenks. Fixierender Verband und Umschläge mit Salicylspiritus. Appetit gut. Schlaf unruhig, schreit noch häufig in der Nacht auf. Eisblase auf den Kopf schafft Ruhe. Keine Ödeme der Augenlider mehr.

15. Februar. Ausgesprochene Stauungspapille.

14. April. Intekurrent Hirnprolaps; Ventrikelhydroksabfluss ohne jede Temperatursteigerung. Jetzt in völliger Rekonvaleszenz.

Epikrise.

Bei der Sinusoperation am 21. Januar wurde infolge der starken Blutung nichts von dem bei dem damaligen hohen pyämischen Fieber mit grösster Wahrscheinlichkeit schon vorhanden gewesenen, aber, nach der starken Blutung aus dem Sinus zu urteilen, damals wenigstens im Bezirk der Sinusinzision noch nicht obturierenden Thrombus gefunden. Der Forbestand des pyämischen Fiebers in der gleichen enormen Höhe zwang uns 5 Tage später zu einem erneuten operativen Eingriff. Bei der Punktion der Vena jugularis interna oberhalb der Ligaturstelle ergoss sich kein Blut, sondern bräunliche Jauche. Nun war die Diagnose einer höher gelegenen, jauchig zerfallenen Thrombose, deren Zerfallsprodukte die Vene als Abflussrohr benutzten, gesichert. Wir folgten nun der erkrankten Vene peripherwärts, sie bis an den Bulbus hin freilegend. Die Eröffnung der Vene, des Bulbus und des zentralen Sinusendes ergab eine ausgedehnte, sich über diesen Bezirk des venösen Gefässrohrs erstreckende eitrig zerfallene Thrombose. Auch aus dem Sinus transversus wurde ein obturierender Thrombus entleert.

Mit Rücksicht auf die hochgradige sulzige Beschaffenheit der, der Vene benachbarten, Halsweichteile beschränkten wir uns nicht auf die Spaltung der Vene, sondern exzidierten das ganze hochgradig erkrankte Gefäss bis an den Bulbus heran, ebenso exzidierten wir die laterale Bulbus- und Sinus sigmoideus-Wand. Mit dieser radikalen Operation wurde doch kein sofortiger Nachlass der pyämischen Erscheinungen erreicht. Das pyämische Fieber bestand noch 8 Tage fort, wenn die Temperaturelevationen sich auch sofort im Anschluss an die Operation um 1 Grad ca. tiefer hielten, als vorher. Auch Metastasen in beiden Kniegelenken und dem Hüftgelenk traten noch auf. Die Metastasen waren teils paraartikulärer Natur, teils auch — Kniegelenk — rein artikulärer. Dass es sich dabei nicht um eitrige, sondern seröse Ergüsse gehandelt hat, ist auf Grund der raschen spontanen Rückbildung derselben anzunehmen. Erst vom 9. Tage nach der grossen Operation an wurde der Temperaturverlauf ein fieberfreier.

Von Interesse sind noch die Stauungserscheinungen im Gehirn, welche sich nach der Ausschaltung des so grossen venösen Blutgefässbezirks einstellten. Auf diese Stauungen müssen wir das längere Zeit bestehende Aufschreien des Knaben und die Klage über intensive Kopfschmerzen beziehen. Letztere waren zeitweise so hochgradig, dass sie den Verdacht einer schon bestehenden Meningitis nahe legten. Tröstlich war dabei, dass das Sensorium stets frei blieb, und der Appetit selbst in der Zeit der grössten Kopfschmerzen ein auffallend guter war, was bei der otogenen Meningitis gewöhnlich nicht der Fall zu sein pflegt.

Diese genannten Erscheinungen als Zirkulationsstauungserscheinungen im Gehirn aufzufassen, berechtigt uns vor allem der Umstand, dass auch objektive Zeichen vorhanden waren, welche auf Blutstauung im Gehirn hinwiesen. Unter diesen sind in erster Linie zu nennen die ödematösen Anschwellnngen der Augenlider auf beiden Seiten; ferner die sich unter unseren Augen entwickelnden Veränderungen des Augenhintergrundes. Vor der Operation war der Augenhintergrund normal. Einige Tage nach der Operation zeigten sich Blutungen in der rechten Netzhaut und schliesslich kam es zur Entwicklung einer regulären Stauungspapille.

Ob die Sinusthrombose erst induziert ist von dem Rezidiv der akuten Mittelohreiterung, oder ob eine vielleicht schon bestehende latente Thrombose erst durch die virulenten Bakterien, welche das Rezidiv der akuten Mittelohreiterung veranlasst haben, von neuem infiziert und manifest gemacht worden ist, muss dahingestellt bleiben.

Fall 12. Marie Beau, 19 Jahre alt, Dienstmädchen aus Cönnern, aufgenommen am 20. II. 1904, gestorben am 28. II. 1904.

Anamnese: Akute Otitis media links seit dem 10. Februar 1904. Starke Schmerzen hinter dem linken Ohr und im Nacken.

Status praesens: Sensorium etwas getrübt. Lungen ohne nachweisbaren pathologischen Befund. Puls 110, Herztöne unrein. Geräusch an der Mitralis. Temperatur 38,2°, am Abend des Aufnahmetages 39,4°. Pupillen gleichweit, reagieren gleichmässig. Kein Kopfschmerz, Schwindel oder Erbrechen. Patellarreflexe abgeschwächt. Ausgesprochene Druckempfindlichkeit im Nacken auf den obersten Halswirbeln, keine Nackenstarre. Papillae nervi optici etwas verwaschen, aber nach Beurteilung der kgl. Augenklinik zweifelhaft, ob dieses Phänomen ein pathologisches ist.

Umgebung des linken Ohres: Starke Druckschmerzhaftigkeit der Spitze des Warzenfortsatzes, aber ohne Schwellung der Weichteile.

Gehörgangs- und Trommelfellbefund: Der linke Gehörgang weit und ohne Eiter darin. Das Trommelfell gerötet, hinten oben vorgewölbt, auf der Höhe der Vorwölbung der Eiter gelblich durchscheinend. Rechts: o. B.

Hörprüfung: Leise Flüstersprache links nur direkt am Ohr, rechts normal. C_1 vom Scheitel nach links lateralisiert.

Nach der Parazentese, welche eine geringe Menge schleimigen, nicht unter hohem Druck stehenden Eiters entleert, trat der gewünschte Temperaturabfall nicht ein, ebensowenig ein Nachlassen der Nackenschmerzen. Am Abend des Parazentesentages Temperatur 39.4°.

22. Februar. Status unverändert; Morgentemperatur 38,7°.

Lumbalpunktion entleert kristallklaren, sterilen (kgl. hygienisches Institut) Liquor cerebrospinalis, der unter hohem Druck steht.

Typische Aufmeisslung nach Schwartze: Weichteile und Corticalis normal; auf dem Planum mastoideum vermehrte Blutpunkte. Nach Eröffnung des Antrum mastoideum, welches wenig Eiter und ebenso wie der Aditus ad antrum geschwellte, missfarbene Schleimhaut enthält, Resektion der Spitze des Proc. mast. Einzelne Spitzenzellen mit granulierender Schleimhaut, wenige mit Eiter erfüllt. Die Knochenpartie nach hinten und medial vom Antrum ist sehr morsch und muss bis auf die Tabula vitrea entfernt werden. Bei Freilegung des Sinus entleert sich aus der Fossa sigmoidea etwas rahmiger Eiter eines perisinösen Abszesses. Die Sinuswand, in einer Ausdehnung von 4 bis 5 cm freigelegt, ist von gelber Farbe, teilweise nekrotisch und in grosser Ausdehnung vom Sulcus sigmoideus abgehoben.

Bei Punktion des Sinus entleert sich ein Strahl reichlichen, gelben streptokokkenhaltigen Eiters. Nach Unterbindung der normal aussehenden Vena jugularis int. breite Spaltung des Sinus sigmoideus. Ausräumen der zerfallenen Thrombenmassen. Durch Eingehen mit dem scharfen Löffel lässt sich vom Sinus transversus aus eine nur geringe Blutung erzielen, welche nur einige kleine Thrombenstücke herausspült. Vom zentralen Sinusende her keine Blutung. Drain ins Antrum, Tamponade der grossen Wundhöhle mit Jodoformgaze.

Abfall der Temperatur am Abend des Operationstages auf 38,4°.

23. Februar. Temperatur morgens 38,8°, abends 39,2°. Puls 120.

24. Februar. Temperatur morgens 38,3°, um 10 Uhr vormittags 39,5°.

Bulbusoperation: Im zentralen Sinusende und dem vollkommen freigelegten Bulbus venae jugularis zerfallene Thrombenmassen. Im Bulbus speziell freier Eiter. Die laterale Bulbuswand teilweise nekrotisch; peribulbäre Eiterung. Nekrose der lateralen Wand der Vena jugularis interna, sich von dem Bulbus auf die Vene fortsetzend. Im oberen Teile der Vena jugularis zerfallene Thromben, in dem der Ligatur anliegenden peripheren Venenabschnitt schwarzes Blutgerinnsel. Weite Freilegung des Sinus transversus. Bei dem Versuch der Spaltung des Sinus transversus machte es Schwierigkeit, den Sinus mit dem Auge von seiner Umgebung zu differenzieren. Es wurde dabei mit dem Trommelfellknopfmesser versehentlich von dem Sinus abgewichen und der Sinusschnitt in die über dem Sinus liegende Dura geführt. Hierbei prolabierte etwas Gehirnmasse. Bei dem Absuchen der Sinusinnenwand machte die starke Blutung aus dem Sinus petrosus superior grosse Schwierigkeiten, die erst behoben waren, als die Petrosusblutung durch Einführen eines sterilisierten Holzstäbchens in den Petrosus superior stand. Eine stärkere Blutung aus dem Sinus transversus wurde nicht erzielt, der bedrohliche Zustand der Patientin zwang zu einem vorherigen Abbrechen der Operation.

Abends starkes Nasenbluten, welches bei Hochlagerung des Kopfes stand.

25. Februar. Temperatur früh 38,5°, Puls 126, nachmittags 150, höchste Temperatur 39,6°. Sensorium getrübt, Pat. lässt Urin unter sich. Auf Befragen gibt die Kranke erst nach öfterer Wiederholung der Frage und nach längerem Überlegen (slow conduction) richtige Antworten. Patellarreflexe erloschen. Stärkere Schmerzen im Kopf, im Nacken, bis zum 7. Brustwirbel ausstrahlend; Hyperästhesie der Haut der oberen Extremitäten. Pupillenreaktion abgeschwächt.

26. Februar. Temperatur morgens 39,1°—40,4°. Sopor. Motorische und amnestische Aphasie mit paraphasischen Erscheinungen. Lumbalpunktion ergibt getrübten Fibrin, und rote Blutkörperchen — wenig Leukozyten — enthaltenden Liquor.

27. Februar. Temperatur 39,4°—39,8°; Puls 148, unregelmässig. Pupillen gleichweit, aber verengt, reagieren sehr träge. Bisweilen horizontaler Nystagmus nach links. Öfteres Aufschreien, starke Nacken- und Wirbelsäulenschmerzen. Patellarreflexe nur noch angedeutet. Sensorium etwas freier. Lässt Urin und Stuhl unter sich. Abends grosse Unruhe und Aufschreien. Morphium 0,01 subkutan. Nachmittags unkoordinierte Augenbewegungen, Pupillen ungleich.

28. Februar. Temperatur 39,9°—40,4°; Puls 160, sehr schwach. Nystagmus ausgeprägter, Pupillen maximal verengt. Koma. Exitus letalis $^1/_2$10 Uhr abends.

Sektionsergebnis.

Diagnosis post mortem; Trepanationswunde links. Bulbusoperation. Hämorrhagischer Erweichungsherd im linken Hinterhauptslappen. Intrameningeale Blutungen. Leichte Hyperämie der Pia. Reste eines missfarbenen Thrombus im Sinus transversus links. Ödem und Hyperämie beider Lungen. Frische Pleuritis fibrinosa der Unterlappen. Endocarditis verrucosa valvulae mitralis et aortae. Verfettung des Herzmuskels. Geringe Struma colloides. Septische Milz mit anämischen Infarkten. Nephritis parenchymatosa. Fettleber.

Weibliche jugendliche Leiche von grazilem Bau und mässigem Ernährungszustand. Totenstarre und Totenflecke vorhanden. Hinter dem linken Ohre eine ausgedehnte Trepanationswunde, in direktem Zusammenhang stehend mit dem eröffneten Sinus transversus und der eröffneten und unterbundenen Vena jugularis interna. Dura des Kleinhirns wölbt sich etwas vor. Schädeldach ziemlich dünn. Gehirn: Diploë angedeutet. Dura von leicht erhöhtem Blutgehalt, Spannung etwas erhöht. Im Sinus longitudinalis superior ein schlaffes Speckgerinnsel und etwas flüssiges Blut. Innenfläche der Dura glatt und glänzend. Arachnoidea der Konvexität nirgends getrübt, auf dem rechten Stirnlappen an der Fissura pallii eine flächenhafte Blutung. Dieselben Blutgerinnsel finden sich auch an der Unterfläche des Stirnhirns. Subarachnoidealflüssigkeit nicht vermehrt. Pia etwas injiziert. Venen der Kleinhirnbasis stärker gefüllt. Gefässe der Basis zart. Art. fossae Sylvii frei. Im linken Occipitallappen an der Grenze zum Temporallappen eine etwa pfennigstückgrosse Öffnung, in die Hirnsubstanz hineinführend. Der linke Hinterhauptslappen von einem annähernd kirschgrossen Erweichungsherd, der von Blutcoagulis durchsetzt ist, eingenommen. Auch im Bereich des linken Kleinhirns intrameningeale Blutungen. In den Ventrikeln einige Tropfen klaren Serums. Der oben erwähnte Erweichungsherd liegt der Hinterwand des linken Hinterhorns dicht an. Zentralganglien o. B. Hirnsubstanz von guter Konsistenz, mittlerem Blutgehalt, links etwas blasser als rechts. Zwei Querfinger breit nach hinten von der Einmündung des Sinus petrosus superior enthält der Sinus transversus einen festen, aber grau verfärbten Thrombus, an den sich peripherwärts frisches unverdächtiges Cruorgerinnsel anschliesst.

An der Unterbindungsstelle der Jugularis ein gut aussehender dunkelroter Thrombus. Dicht über der oben erwähnten grauverfärbten Thrombusmasse in dem Sinus transversus befindet sich über dem Transversus eine Öffnung in der Dura, welche in den Erweichungsherd im Lobus occipitalis führt. Die Öffnung, etwa von der Grösse eines halben Pfennigstückes, zeigt scharfe Ränder.

Netz ziemlich fettreich. Darmserosa glatt, glänzend, blass. Im Abdomen kein fremder Inhalt.

Zwerchfell rechts 3. Interkostalraum, links 4. Rippe.

Die linke Pleurahöhle enthält etwa 50 ccm blutig seröser Flüssigkeit; weniger entsprechende Flüssigkeit in der rechten.

Herzbeutel enthält wenig klares Serum; Innenfläche glatt und glänzend.

Herz im Bereich des rechten Ventrikels etwas dilatiert, sonst gut kontrahiert. Epikardiales Fett mässig. Tricuspidalis für 3 Finger durchgängig. Mitralis für 2 Finger gut durchgängig. Arterienklappen schlussfähig. Klappen des rechten Herzens zart. Am freien Rande der Mitralis übererbsengrosse, schwammige, weiche, gelblichweisse Auflagerungen. An einzelnen Stellen waren die Auflagerungen abgelöst. In der Mitte der rechten vorderen Klappe eine gelblich verfärbte, eitrig infiltrierte Partie. An den Aortenklappen ebenfalls zwei feine Auflagerungen. Die Klappen teilweise gefenstert, doch die Ränder der Fenster nicht verdickt, Farbe verwaschen, graugelblich. Die Klappenauflagerungen bestehen aus Fibrin und enthalten zahlreiche, kettenbildende Streptokokken (Dr. Laval).

Linke Lunge. Gewicht erhöht, Volumen normal. Der Bronchus entleert reichliche, schaumig-blutig seröse Flüssigkeit. Schleimhaut ohne Befund. Pulmonalis frei. Pleura am Unterlappen etwas matter und rauher wie oben. Lunge überall knisternd. Oberlappen an den Rändern dunkelrot, im Zentrum hellrot. Saftgehalt sehr vermehrt. Luftgehalt an den Rändern reduziert, doch nicht aufgehoben. Im Unterlappen Blut- und Saftgehalt vermehrt, Luftgehalt herabgesetzt, doch nirgends aufgehoben.

Rechte Lunge. Gewicht vermehrt. Bronchus, Pleura wie links. Pleura zeigt am Mittellappen kleine Ekchymosen. Unterlappen weniger nachgibig wie Oberlappen. Kleine Stückchen des Unterlappens luftleer. Im übrigen entsprechender Befund wie links.

Milz 20 : 11 : 5 cm, schlaff. Kapsel glatt. Parenchym grauviolett, von mehreren keilförmigen, hellgrauroten Infarkten durchsetzt, von denen einer Kinderfaustgrösse erreicht. Zeichnung überall verwaschen. In der Umgebung des grösseren Infarktes ist das Gewebe durchblutet und derb.

Linke Niere: Fettkapsel reichlich, fibröse Kapsel sehr leicht löslich. Oberfläche glatt, injiziert; Parenchym gelbgrau violett, weich, Rinde 9 mm dick, quellend, mehr grau und trüb. Pyramiden etwas dunkler, Nierenbecken und Ureter blass, frei.

Rechte Niere zeigt entsprechenden Befund wie links.

Leber entsprechend gross, Kapsel glatt, Parenchym weich, gelblich braun, Muskatnusszeichnung angedeutet.

Magen entsprechend gross, Schleimhaut blass, im Fundus auf der Höhe der Falten ekchymosiert, etwas verdickt.

Das rechte Foramen jugulare zeigt kein abnorm enges Lumen.

Epikrise.

Dieser Fall ist ein prägnantes Beispiel der Bösartigkeit mancher akuten Otitiden. Zwischen dem ersten Beginn der Ohrentzündungserscheinungen und dem Exitus letalis liegen im ganzen 18 Tage. Wie die bakteriologische Untersuchung ergeben hat, war es der Streptococcus, welcher die so bösartige Infektion zustande gebracht hat.

Als die Kranke in die Klinik kam — 10 Tage nach Beginn der ersten Krankheitserscheinungen — erschien uns zunächst der Ohrbefund (entzündetes Trommelfell mit durchscheinendem Eiter) eine ausreichende

Erklärung für das bestehende hohe Fieber zu geben. Als aber die Parazentese den erhofften Abfall des Fiebers nicht brachte, war die sofortige Vornahme einer Operation am Platze.

Mit Rücksicht darauf, dass ausser dem hohen Fieber eine zweifellose Benommenheit des Sensoriums und eine ausgesprochene Nackendruckschmerzhaftigkeit bestand, musste die Möglichkeit einer schon bestehenden, jeden operativen Eingriff illusorisch machenden, diffusen Leptomeningitis in das Bereich der diagnostischen Erwägungen gezogen werden. Deshalb schickten wir zunächst die Lumbalpunktion voraus, deren Ergebnis — kristallklarer, steriler Liquor — uns nicht von der Vornahme der Operation abschreckte.

Bei der Operation wurde ausser derMastoiditis eine eitrige Sinusthrombose festgestellt. Aus dem Sinus sigmoideus pulsierte der streptokokkenhaltige Eiter im Strahl hervor. Gerade dieser Umstand liess uns annehmen, dass der eitrige Zerfallsherd im Sinus peripher- und zentralwärts einen recht festen Abschluss haben müsse. Wir begnügten uns deshalb mit der breiten Eröffnung und Entleerung des Sinus, welcher die Unterbindung der Vena jugularis interna vorausgeschickt war. Erst als das hohe Fieber nach dieser Operation fortbestand, nahmen wir 2 Tage später die Bulbusoperation und breite Eröffnung der Vena jugularis interna vor und fanden dabei freien Eiter im Bulbus, eine Nekrose der lateralen Bulbuswand, welche sich bis in das oberste Stück der Vena jugularis fortsetzte, einen peribulbären Abszess und eine infektiöse Thrombose im oberen Abschnitt der Vena jugularis interna. Da wir bei der ersten Operation nicht bis an das Ende der Thrombose des Sinus transversus gekommen waren — es war beim Eingehen mit dem scharfen Löffel nur eine mäßige Transversusblutung, welche vereinzelte Thrombenteile herausspülte, erreicht worden — suchten wir jetzt das Versäumte nachzuholen. Bei der Eröffnung des Sinus transversus verhinderte zunächst eine starke Blutung aus dem Sinus petrosus superior eine genaue Okularinspektion der Innenwand des Transversus. Erst als wir der Petrosusblutung durch Einführen eines ausgekochten angespitzten Holzstäbchens in den Sinus petrosus superior Herr geworden waren, konnten wir die Operation fortsetzen. Bei der Fortsetzung der Spaltung des Transversus peripherwärts ereignete es sich nun infolge der undeutlichen und sich nicht augenfällig von der umgebenden Dura absetzenden Konturen des Sinus transversus, dass das in den Transversus eingeführte geknöpfte Trommelfellmesser von der Sinusbahn abwich und in die Dura oberhalb des Transversus hineinfuhr. Es prolabierte sofort etwas Hirnmasse und entstand eine Blutung ex cerebro. Der bedrohliche Zustand der Narkose zwang uns, jetzt die Operation

abzubrechen. An diese Operation schloss sich eine Verschlimmerung des Zustandes der Patientin an; es entstand ein Krankheitsbild, welches mit dem einer eitrigen Leptomeningitis eine frappante Ähnlichkeit hatte, und 4 Tage post operationem erfolgte der Exitus letalis.

Wir glaubten bestimmt, dass unsere Diagnose, „eitrige Leptomeningitis" durch die Sektion bestätigt werden würde und zwar um so mehr, als die 2 Tage vor dem Tode wiederholte Lumbalpunktion einen makroskopisch trüben Liquor ergeben hatte. Bei der mikroskopischen Untersuchung des Liquors waren wir allerdings sehr erstaunt, in dem Liquor eine enorme Zahl von roten Blutkörperchen und nur vereinzelte weisse zu finden. Der Umstand, dass der Liquor keinerlei Verfärbung zeigte, welche für die Anwesenheit von blutiger Beimengung sprach, liess es als unwahrscheinlich erscheinen, dass die zahlreichen roten Blutkörperchen von einer bei der Lumbalpunktion gesetzten Blutung im Spinalkanal herrühren könnte. So standen wir zunächst dem Deutungsversuch dieses Lumbalpunktionsergebnisses ratlos gegenüber.

Was die vermeintliche Ursache der von uns diagnostizierten eitrigen Leptomeningitis anbeträfe, so glaubten wir, dass es sich um eine traumatische Meningitis handeln würde, die in kausalem Zusammenhang stände mit jener bei dem Versuch der Transversusspaltung gesetzten Hirnverletzung.

Die Sektion bestätigte unsere Diagnose nicht. Es fand sich keine Spur einer Meningitis. Die von dem Trauma herrührenden Wundränder der Dura sahen vollkommen reizlos aus; der kirschgrosse traumatische, mit Blutcoagulum erfüllte Erweichungsherd hatte ein durchaus harmloses Aussehen und konnte nicht die Todesursache sein. Auch die anderen intrameningealen flächenhaften Blutungen am rechten Stirnhirn und im Bereich des linken Kleinhirns, sowie die venöse Hyperämie des Gehirns konnten kaum als Todesursache gedeutet werden. Die Todesursache wurde erst bei der Sektion des übrigen Körpers aufgedeckt, welche eine Anzahl Veränderungen aufwies (Endocarditis, septische Milz, parenchymatöse Nephritis, Fettleber, fettige Entartung des Herzmuskels, Ekchymosen der Pleura und der Magenschleimhaut), aus denen mit Sicherheit hervorgeht, dass die Kranke an Sepsis zugrunde gegangen ist.

Dass die Sepsis durch die ausgedehnte, so infektiöse Hirnblutleiterthrombose bedingt ist, bedarf keines Wortes. Ebenso hat die Sektion erwiesen, dass unsere Sinus- und Bulbusoperation zu spät gekommen sind. Sie haben zwar alles erreicht, was man von ihnen erwarten kann, nämlich eine vollständige Elimination des erkrankten venösen Gefässbezirks. Herzwärts zeigte sich die Jugularis im Gesunden unterbunden; die tiefer liegenden kleineren Sinus waren frei

von Thrombose; peripherwärts war ein Abschluss im Sinus transversus zustande gekommen durch einen zwar grauen, aber festen Thrombus. Die Kranke hat aber zugrunde gehen müssen, weil die von uns ausgeführten operativen Eingriffe zu spät kamen, erst kamen, als die Sepsis bereits bestand. Hierfür spricht unter anderem das schon bei der Aufnahme der Kranken nicht mehr ganz freie Sensorium sowie die schon am Aufnahmstage festgestellte krankhafte Beschaffenheit der Herztöne.

Einer besonderen Erörterung bedürfen noch die in autopsia gefundenen intrameningealen Blutungen im Bereich des rechten Stirnhirns sowie des linken Kleinhirns. Sie sind nicht traumatischen Ursprungs wie die Blutung im linken Occipitallappen.

Diese Blutungen auf eine Stufe zu stellen mit den bei der Spesis sonst nicht selten gefundenen Blutungen der serösen Häute etc. erscheint mir deshalb nicht angängig, weil die septischen Extravasate gewöhnlich nicht eine derartige Ausdehnung zu nehmen pflegen. Wir glauben deshalb, dass diese intrameningealen Blutungen die Folge sind einer durch die ausgedehnte Sinusthrombose bedingten Zirkulationsstörung im Gehirn, ebenso wie die bei der Sektion aufgefundene venöse Gehirnhyperämie. Dass die Sinusthrombose in diesem Falle eine so kolossale Zirkulationsstörung machen konnte, wiewohl die Abflusswege (Foramen jugulare) der anderen Schädelseite weit genug waren, um vikariierend für den Abfluss des venösen Blutes aus dem Schädel eintreten zu können, findet vielleicht seine Erklärung in der in diesem Falle so grossen Ausdehnung und so rapiden Entwicklung der obturierenden Thrombose, welche den Kollateralbahnen keine Zeit liess, sich den veränderten Zirkulationsverhältnissen im Schädel anzupassen.

Der Sektionsbefund der intrameningealen Blutungen gibt uns auch den Schlüssel für die Deutung des zweiten Lumbalpunktionsbefundes. Aus dem Blutdepot im Schädel stammen die massenhaften Erythrozyten, welche sich im Liquor cerobrospinalis fanden.

Und nun noch ein Wort über das klinische, frappant einer Meningitis ähnelnde Bild, welches die Kranke in den letzten Lebenstagen darbot. Wenn es auch Fälle gibt, in denen eine Sepsis ein an Meningitis erinnerndes Bild darbieten kann, so ist das doch bei der otogenen Sepsis etwas Aussergewöhnliches. Unter allen Umständen müssen wir mit der Möglichkeit, wenn nicht Wahrscheinlichkeit rechnen, dass das Krankheitsbild, welches unsere Kranke darbot — hierzu ist auch das heftige am Tage der zweiten Operation auftretende Nasenbluten zu rechnen —, der klinische Ausdruck jener ausgedehnten Zirkulationsstörung im Gehirn war.

B. Fälle anderer Autoren.

Fall 13. Mitgeteilt von Piffl[9]).

„N., Josefine, 26jährige Beamtengattin aus Turn bei T. Aufgenommen am 27. Oktober 1901.

Die Pat. litt seit Kindheit an Otorrhoe. 4 Wochen vor Aufnahme traten Schmerzen im linken Ohre und in der linken Kopfhälfte auf, die sich in den letzten 8 Tagen noch verstärkten. Am 23., 24. und 25. Oktober Schüttelfröste. Temperatur 38—39°. Am 26. Oktober kein Schüttelfrost, doch starke Schmerzen im linken Ohr und Druckschmerzhaftigkeit am linken Processus mastoid.

Status am 27. Oktober. — Schwächliche, anämische Person von elendem Aussehen, Sensorium nicht getrübt, die Antworten träge, doch verständlich und vernünftig. Facialis und Augenbewegungen frei, Pupillenreaktion prompt. Das Hinterhaupt bei Perkussion sehr schmerzhaft. Die Gegend hinter dem linken Ohre leicht geschwellt, dieselbe sowie die Region entlang dem linken Kopfnicker druckschmerzhaft. Aus dem linken Gehörgang fötide eitrige Sekretion, das Lumen bis in den knorpeligen Teil ausgefüllt durch einen Polypen. Das Hörvermögen auf dem linken Ohre scheint für Stimme und Stimmgabeln vollständig zu fehlen, vorausgesetzt, dass die Angaben der schwer Kranken verlässlich sind. Der Befund am rechten Ohr ist normal, die Hörfähigkeit für Stimme etwas herabgesetzt. Temperatur mittags 38,6°, Puls 96.

Abends Benommenheit, sehr heftige Schmerzen, Unruhe, Schreien. Temperatur 38,2°. Dieser Zustand hält die ganze Nacht an.

28. Oktober. Früh Schmerzen und Benommenheit fortdauernd. Leichte Nackenstarre. Temperatur 38,6°, Puls 100, kräftig. Augenbewegungen normal. Augenhintergrund wegen zu grosser Unruhe nicht genau aufzunehmen. Venen stark erweitert und geschlängelt. Der interne Befund ergibt nichts Pathologisches.

Diagnose: Otitis med. supp. chron. sin. Thrombosis septica sinus sigmoid. sinistr.

11 Uhr vormittags Operation. Unterbindung der Vena jugul. int. sin. Dieselbe nach Wand und Inhalt unverändert. Aufmeisslung der Mittelohrräume nach Zaufal. Der Sinus sigm. liegt in einer von Granulationen erfüllten Höhle bloss, seine Wand sowie die Dura nach vorne vom Sinus stark verdickt, granulierend.

Nach Freilegung bis zur Umbiegungsstelle wird der Sinus auf 3 cm Länge gespalten, die darin befindlichen braunroten Thrombenmassen nach oben bis auf den Abschlussthrombus ausgeräumt, die Aussenwand exzidiert. Der zentralwärts gelegene Sinusanteil, dessen thrombosierter Inhalt jauchig zerfallen ist, wird mit dem scharfen Löffel evidiert und dann mit Jodoformgaze drainiert. — Körnersche Gehörgangsplastik mit teilweiser Resektion des Lappens. Der Vertikalteil des Schnittes wird offen gelassen und locker mit Jodoformgaze erfüllt.

Aus dem Verlaufe nach der Operation sei erwähnt, dass die Temperatur herabging bis auf 36,9°, das volle Bewusstsein wiederkehrte, Kopfschmerzen und Schlaflosigkeit aber anhielten. Am 31. Oktober stieg die Temperatur auf 38,3°. Der Verbandwechsel ergab noch übelriechenden Eiter im zen-

tralen Sinusteil, der vorsichtig ausgespült wurde. In den folgenden Tagen Temperatur 37 bis 39°, am 3. November Temperatur 39,5°. Kein fötides Sekret mehr, das Sinuslumen geschlossen. Die Halswunde gut aussehend. Am 4., 5. und 6. November Temperatur unter 37°. Wohlbefinden, keine Schmerzen, Schlaf gut. Am 7. November wiederum 39° mit starken Schmerzen im linken Ohre. Die Wundhöhle gut granulierend bis auf eine noch belegte Partie der Dura nach vorne vom Sinus. In den folgenden Tagen hielt das septische Fieber bis 39° an, ausserdem traten Kopfschmerzen, Schlaflosigkeit, Schmerzen in der Tiefe des Ohres und Nasenbluten auf, ohne dass der objektive Befund eine Erklärung geboten hätte. Daher wurde vermutet, es könnte noch septische Thrombose des Bulbus der V. jugularis bestehen und deshalb am 12. November in Narkose der Sinus sigm. weiter abwärts verfolgt und nach Abtragung des Restes der äusseren und unteren Sulcuswand und der äusseren Umrandung des Foramen jugulare der Bulbus blossgelegt. Derselbe sowie der Rest des Sinus sigmoideus erwiesen sich aber obliteriert. Eine Eiterung war hier nirgends nachweisbar.

Die Temperatursteigerung hielt auch in geringerem Grade noch weiter an, bis es am 16. November aus der noch nicht ganz geschlossenen Halswunde zur Entleerung von fötidem Sekret und zwei Tage später zur Abstossung einer Ligatur kam."

Von dieser Zeit an völlig zufriedenstellender Verlauf. Ausgang völlige Heilung auch des Ohrenleidens (August 1902).

Fall 14. Mitgeteilt von Piffl[9]); Eröffnung des Bulbus venae jugularis vom Boden der Paukenhöhle aus.

„D., Marie, 17jährige Arbeiterin aus Z. Aufgenommen am 21. Juli 1902.

Patientin soll früher immer gesund gewesen sein und erkrankte vor 5 Wochen unter Fieber und Stechen im rechten Ohre. Nach 8 Tagen trat Ausfluss aus diesem Ohr ein.

Durch 14 Tage stand sie in Behandlung einer anderen hiesigen Klinik, während welcher wildes Fleisch aus dem Ohre entfernt worden sein soll, worauf angeblich Besserung eintrat. Seit 5 Tagen bestanden Fieber, Schüttelfröste, Erbrechen, Kopfschmerzen und Schwindel beim Gehen.

Status am 21. Juli. — Der körperliche Befund der mittelgrossen, schwächlich entwickelten Pat. bot keine Besonderheiten. Die Haut des rechten Warzenfortsatzes war nicht verändert. Bei Druck wenig schmerzhaft. Aus dem rechten Ohr entleerte sich stark fötides, eitriges Sekret; das Trommelfell war mazeriert, gerötet, verdickt und zeigte eine Perforation im vorderen unteren Quadranten. Das linke Ohr war normal. Die Hörfähigkeit war rechts für laute Stimme auf 0,5 m herabgesetzt, Flüsterstimme wurde vor dem Ohre gehört. Weber nach rechts lateralisiert, Rinne war rechts negativ. Links normale Hörfähigkeit. Bewegungen der Gesichtsmuskulatur und der Augen beiderseits gleichmässig. Augenhintergrund normal. Temperatur 39,7°. Puls 124, schwach.

Diagnose: Otitis media suppur. acuta (?) dextr. Thrombosis septica sinus sigmoidei dextri.

22. Juli. Operation: Unterbindung der Vena jugul. int. Dieselbe war schwach gefüllt, sonst nicht verändert. Die Aufmeisslung der Mittel-

ohrräume nach Zaufal ergab: Vom Antrum führte ein mit Granulationen erfüllter Knochenkanal nach rückwärts und kommunizierte durch eine Knochenlücke mit dem Sulcus sinus sigmoidei. Der Hammerkopf war kariös, der Ambos intakt, die Paukenhöhle mit Granulationen vollständig ausgefüllt.

Der Sinus sigmoideus und transversus, die stark verdickte, unebene Wand zeigten, wurden zunächst von der Spitze des Warzenfortsatzes bis zur Mitte des rechten Transversus blossgelegt. An der Umbiegungsstelle des Sigmoideus in den Transversus war die Wand auf $2^1/_2$ cm geschwürig zerfalen, der blossliegende Thrombus missfarbig, gangränös.

Peripherwärts und zentral von diesem Teile war der Thrombus fest, dunkelrot und wurde teilweise ausgeräumt. Da die untere Grenze nicht festzustellen war und die Freilegung des Bulbus nach Grunert Schwierigkeiten machte, wurde durch Abtragung der unteren und vorderen Gehörgangswand und des Bodens der Paukenhöhle mittelst des schmalen Lüers der Bulbus von aussen her zugänglich gemacht, jedoch von normalem Aussehen befunden. Auch der Bulbusinhalt war nicht verändert, wie sich aus der profusen Blutung zeigte, die nach einer unbeabsichtigten Verletzung eintrat, die aber auf Tamponade sofort stand.

Die Operationshöhle wurde nun locker mit Jodoformgaze ausgefüllt und beschlossen, den weiteren Verlauf abzuwarten.

Nach der Operation ging die Temperatur auf 37,4° herab.

23. Juli. Patientin hat schlecht geschlafen, klagt über Schmerzen beim Schlucken; die Kopfschmerzen sind geringer, Parese der Augenäste des rechten Facialis, Temperatur 37°, Puls 100, gut. Nachmittags wiederum Schüttelfrost. Temperatur 39,5°.

24. Juli. Nachts gut geschlafen, Schmerzen im Halse anhaltend. Temperatur 36,2°, Puls 108. Vormittags Anstieg auf 40° unter Schüttelfrost, nachts ebenfalls heftiger Schüttelfrost.

25. Juli. Noch immer Halsschmerzen. Kaubewegungen nicht erschwert. Temperatur 39°, Puls 102, gut.

Operation: Der Thrombus im Sinus transversus war jauchig zerfallen; er wurde daher nach Blosslegung des Sinus bis zur Mittellinie des Hinterkopfes und Spaltung ausgeräumt. Dabei entleerten sich schliesslich aus dem Confluens sinuum einige feste Thrombenteile und es kam zu starker Blutung, die durch Tamponade gestillt wurde.

Nach der Operation blieb die Temperatur hoch, die Schüttelfröste wiederholten sich.

26. Juli. Nachts sehr unruhig, Patientin ist stark benommen, phantasiert; Temperatur 38,6°, Puls 120. Mittags Temperatur 40,1°, Schüttelfröste, beginnender Decubitus am Kreuzbein.

27. Juli. Pat. deliriert beständig, Puls kaum zählbar, Temperatur 41,2°. Mittags Exitus letalis.

Die Sektion ergab im Bulbus venae jug. und in der Jugularvene selbst bis zur Unterbindungsstelle nur postmortale Gerinnsel, im zentralen Teile des Sinus sigmoideus dexter einen festen organisierten Thrombus; im Sinus rectus jauchige Thrombose, während die übrigen Sinus der rechten Seite und alle Blutleiter der linken Seite frei von Thrombose waren. Ferner bestand Pachymeningitis suppur. interna an der unteren Fläche des

Kleinhirns und ein kastaniengrosser Abszess im rechten Occipitallappen, der durch eine dünne Hirnpartie von der Aussenfläche des Gehirns getrennt war."

Fall 15. Publiziert von Hinsberg[7]).

Näheres hat Verf. über den Fall nicht mitgeteilt. Er erwähnt nur, dass in dem Falle, welchen er ca. 7 Monate nach der Operation als geheilt vorstellt, Sinus, Bulbus und Vena jugularis wegen infektiöser Thrombose in ausgedehntester Weise freigelegt worden sind und zwar unabhängig von unserem Operationsvorschlage und mittelst eines Vorgehens, welches mit dem von uns mitgeteilten ziemlich identisch war.

Fall 16. Publiziert von Streit[14]).

„Rezidivierende Otitis media, Eröffnung des Warzenfortsatzes, starke venöse Blutung, augenscheinlich aus einer sehr grossen Mastoidealvene kommend. In der Folge meningitische Erscheinungen, pyämische Temperaturen. Acht Tage nach der ersten Operation Lumbalpunktion (negativ), Jugularisunterbindung, Sinuseröffnung. Sinus sigmoideus blutleer, peripher und zentral durch einen Thrombus abgeschlossen. Entsprechend der Einmündung der Mastoidealvene kreisrundes Loch im Sinus. Fortdauer der pyämischen Temperaturen. Sechs Tage später Eröffnung des Bulbus venae jugularis nach Grunert. Darauf sofort einsetzende, drei Tage lang anhaltende Entfieberung, sodann erneute pyämische Attacken, dann Rekonvaleszenz. Facialis anfangs leicht paretisch, dann normal fungierend."

Tabellarische Zusammen-

Fall, Geschlecht, Alter, Seite der Erkrankung	Anamnest. Daten	Befund bei der Lumbalpunktion, Mastoidoperation, Sinusoperation und Unterbindung der V. jugularis int.	Befund bei der Bulbusoperation
1. (Hallesche Klinik). männlich, 8 Jahre alt, rechte Seite.	Chron. Eiterung, akute Erscheingn. (Ohrschmerzen, Kopfschmerzen im ganzen Kopf, hohes Fieber, Frostanfälle) seit 3 Tagen.	Kristallklarer, bakterienfreier Liquor aus dem Spinalkanal. Zerfallenes Cholesteatom, jauchiger perisinuöser Abszess. Mediane Sinuswand zerstört. In der anliegenden Kleinhirnpartie ein Erweichungsherd. Jugularis vor der Sinuseröffnung unterbunden.	2 Tage später wegen Fortbestehens des pyämischen Fiebers Bulbusoperation, im Bulbus Thrombusmassen. Exzision der lateralen Sinus sigm.-Wand. Spaltung der thrombosierten Vena jugul. int. oberhalb der Einmündungsstelle der Vena facialis.

Fall 17. Publiziert von Heine[13]).

„Ich selbst habe im Jahre 1898 in einem Falle von schwerer Pyämie, in dem ich nach dem Befund bei der Operation eine Thrombose des Bulbus annehmen musste, diesen, ähnlich wie Grunert, mit absichtlicher Opferung des Facialis freigelegt, ohne aber die Jugularis zu unterbinden. Die Patientin starb 5 Wochen nach der Operation."

Fall 18. Publiziert von Hansberg[12]).

Weil in diesem Falle, ein 4jähriges Kind betreffend, in dem freigelegten und eröffneten Bulbus sich kein thrombotischer Inhalt vorfand, hat er nur nach der technischen Seite hin ein Interesse; wir beschränken uns daher auf die Mitteilung der Beschreibung der Bulbusoperation, wie sie der Autor gegeben:

„Freilegung des Bulbus. Entfernung der Spitze des Warzenfortsatzes, beim weiteren Eindringen Querfortsatz des Halswirbels breit vorliegend, Operation wegen der ausserordentlich kleinen anatomischen Verhältnisse sehr erschwert. Verletzung des Facialis, aber breite Freilegung des Bulbus, der dunkelbläulich aussieht. Er enthält wenig klares Blut, wird breit inzidiert."

Der besseren Übersichtlichkeit wegen sind in folgender Tabelle die einzelnen Fälle in ihren wichtigsten Punkten tabellarisch zusammengestellt.

stellung der Fälle.

Verlauf nach der Bulbusoperation	Sektionsbefund	Bemerkungen.
Weiterhin pyämische und meningitische Symptome. Tod 14 Tage nach der letzten Operation.	Keine Metastasen. Unterhalb der Ligatur der V. jug. int. Thrombose, aber m. gutem braunrothen, zentralen Ende. Meningitis purulenta, induziert von einer eitrigen Labyrintherkrankung. Die Meningitis entwickelte sich erst kurze Zeit vor dem Tode.	Die Sinus- und Bulbusoperation hat erreicht, was sie erreichen konnte, nämlich eine völlige Ausschaltung des gefährlichen Gefässbezirkes aus der Zirkulation; sie hat die Bildung von Metastasen verhindert. Die letale Meningitis entwickelte sich unabhängig und neben der Blutleitererkrankung und zwar von einer eitrigen Labyrinthentzündung her.

Fall, Geschlecht, Alter, Seite der Erkrankung	Anamnest. Daten	Befund bei der Lumbalpunktion, Mastoidoperation, Sinusoperation und Unterbindung der V. jugul. int.	Befund bei der Bulbusoperation
2. (Hallesche Klinik) männlich, 15 Jahre alt, linke Seite.	Chronische Eiterung links. Seit 4 Tagen Fieber, Schwindel seit 3 Tagen.	Ostitis granulosa der Mittelohrräume. Im Sinus teilweise eitrig zerfallener Thrombus. Die Vena jugul. int. bei der Unterbindung makroskopisch unverändert.	2 Tage später Bulbusoperation wegen Fortbestandes des hohen Fiebers. Der Bulbus mit teilweise eitrig zerfallenem Thrombus erfüllt. Unterbindung der Vena facialis communis. Aufschlitzung der V. jugul. int. oberhalb der Ligatur. Sie ist partiell thrombosiert.
3. (Hallesche Klinik) männlich, 14 Jahre alt, linke Seite.	Akute Eiterung links nach Ohrfeigenruptur. Seit ca. 8 Tagen Fieber.	Empyem des Warzenfortsatzes, extrasinuöser Abszess, missfarbene Beschaffenheit der freigelegten Sinussigmoideus-Wand.	2 Tage später wegen Fortbestand des hohen Fiebers (bis 40,4°) Jugularisunterbindung, Sinus- und Bulbusoperation. Unterbindung der V. facialis communis. Im Sinus sigmoideus und Bulbus jugul. obturierender, teilweise eitrig zerfallener Thrombus. Nach dem Sinus transv. zu freier Eiter aus dem Blutleiterrohr. Innenwand des Sinus transversus erweicht; der Erweichungsstelle entsprechend ein anliegender Gehirnerweichungsherd.
4. (Hallesche Klinik) weiblich, 8 Jahre alt, linke Seite.	Akute Eiterung links nach Masern. Seit 8 Tagen m. Abszessbildung hinter dem Ohr. Temperaturen bis 40,8° beobachtet.	Akutes Empyem, Senkungsabszess unter der Schädelbasis. Die freiliegende Sinuswand entzündet und gelblich verfärbt.	4 Tage später wegen hohen Fiebers mit Schüttelfrost Sinusoperation — teilweise zerfallener Thrombus —, zugleich Bulbusoperation mit dem gleichen Befund im Bulbus. Der Bulbus primär freigelegt, weil die kranke Beschaffenheit des Knochens die Fortnahme desselben bis zum Bulbus erheischte. Diesem Eingriff die Unterbindung der makroskopisch unveränderten V. jugularis int. vorausgeschickt.

Verlauf nach der Bulbusoperation	Sektionsbefund	Bemerkungen
Vom 2. Tage nach der Operation an völlig fieberfrei. Ausgang völlige Heilung.		Am Tage nach der Operation zeigten sich deutliche Zeichen von rasch vorübergehenden Metastasen — blutiges Sputum, Anschwellung des rechten Fussgelenks. — Weil sich ihre Symptome zu unmittelbar an die Operation anschlossen, ist anzunehmen, dass ihre Aussaat bereits vor dem zweiten radikalen Eingriff am Bulbus erfolgt ist.
Allmähliche Entfieberung, erst vom 13. Tage nach der Operation an gänzlich fieberfrei. Das noch bestehende Fieber möglicherweise abhängig von mehreren Gelenkmetastasen, da sein Aufhören mit dem Freiwerden der befallenen Gelenke zusammenfällt.		
Allmähliche Entfieberung. Vom 11. Tage nach der letzten Operation völlig fieberfrei. 2 Tage nach der Operation noch ein neuer Temperaturanstieg auf 40°, jedenfalls bedingt durch eine Metastase am Ellenbogen. Später noch ein Anstieg auf 38,7°, welcher sofort zurückging, als noch Thrombusreste aus dem zentralen Sinusende u. Bulb. excochleiert worden waren.		

Fall, Geschlecht, Alter, Seite der Erkrankung	Anamnest. Daten	Befund bei der Lumbalpunktion, Mastoidoperation, Sinusoperation und Unterbindung der V. jugul. int.	Befund bei der Bulbusoperation
5. (Hallesche Klinik) männlich, 14 Jahre alt, linke Seite.	Chron. Eiterung links. Akute Erscheinungen seit $1^1/_2$ Wochen.	Karies der Mittelohrräume, perisinöser, jauchiger Abszess. Im Sinus obturierender, teilweise eitrig zerfallener Thrombus. Die vor der Sinusoperation unterbundene Vena jugul. int. makroskopisch unverändert.	2 Tage später wegen des Fortbestandes des hohen Fiebers (bis $41{,}5^0$) und Schüttelfrostes Bulbusoperation. In dem Bulbus Jauche und Thrombenmassen.
6. (Hallesche Klinik) männlich, 15 Jahre alt, linke Seite.	Chronische Eiterung links unbek. Ätiologie. Akute Erscheinungen ca. 4 Wochen.	Grosses Cholesteatom. 3 Tage später Lumbalpunktion (klarer Liquor, unter hohem Druck stehend). Jugularisunterbindung. Sinusoperation (obturierender grauroter Thrombus).	4 Tage später wegen Fortbestand des pyämischen Fiebers Bulbusoperation. Im Bulbus eitrig zerfallener Thrombus. Verletzung der Art. vertebralis.
7. (Hallesche Klinik) männlich, 22 Jahre alt, e chte Seite.	Chronische Eiterung rechts seit 5. Lebensjahre. Akute Erscheinungen seit 8 Tagen.	Grosses Cholesteatom. Jugularisunterbindung. Perisinuöser Abszess. Sinuseröffnung. Sinus sigmoideus leer, keine Thromben, kein Blut darin. 7 Tage später Sinusoperation weiter peripherwärts und zentralwärts fast bis zum Bulbus ausgedehnt. Eiter und Thromben entfernt.	2 Tage später, also 9 Tage nach der ersten Operation, von der unteren Gehörgangswand aus der Bulbus eröffnet und aus Bulbus und oberem Stück der Vena jugularis int. Eiter und Thrombenmassen entleert.

Verlauf nach der Bulbusoperation	Sektionsbefund	Bemerkungen
Fortbestand von hohem pyämischen Fieber, von Schüttelfrösten. Auftreten von Metastasen. 8 Tage später Tod.	Bulbus v. jugularis offen und leer. Das periphere Stück der Vena jugul. kollabiert. Die Lichtung durchvaskularisierte Bindegewebsmassen ausgefüllt. An der Übergangsstelle des Sinus transversus in den Sinus petrosus sinister ein wandständiger Thrombus, der auf seiner Innenseite mit eitrigem Belag bedeckt ist. Pachymeningitis purulenta interna. Eitrige Mediastinitis, Lungenabszesse, hochgradiges Empyem der linken Pleurahöhle etc.	Als Ausgangsort der nach der Sektion noch aufgetretenen Metastasen ist der wandständige Thrombus an der Übergangsstelle des Sinus transversus und petrosus anzusehen.
Fortbestand des pyämischen Fiebers. Inzision der Jugularis oberhalb der Unterbindungsstelle entleert Eiter. 6 Tage nach der letzten Operat. Tod, nachdem durch die Lumbalpunktion am Tage vor dem Tode die Diagnose eitrige Meningitis gestellt worden war.	Spinale Meningitis, von einer Labyrintheiterung ausgegangen. Keine pyämischen Metastasen.	Die Sinus- plus Bulbusoperation hat eine vollständige Elimination des kranken venösen Gefässbezirkes aus der Zirkulation erreicht, die Bildung von Metastasen verhindert, die Thrombose der Heilung so nahe gebracht, dass nur der durch andere Ursachen bedingte Tod dem vollkommenen Abschluss der Heilung ein vorzeitiges Ziel gesetzt hat.
Fortbestand des hohen Fiebers. 8 Tage nach der Bulbusoperation Tod an eitriger Leptomeningitis.	Die an der Schädeloberfläche gelegene, aus dem Sinus gebildete Halbrinne ebenso wie der Bulbus u. Vena jugularis int. frei von Thromben. Am peripheren Ende des Sinus transvers. solid abschliessender Pfropf. Mul-	Die letale Meningitis war induziert durch jenen, durch die Thrombose des Spinalplexus vermittelten tiefen spinalen Extraduralabszess.

Fall, Geschlecht, Alter, Seite der Erkrankung	Anamnest. Daten	Befund bei der Lumbalpunktion, Mastoidoperation, Sinusoperation und Unterbindung der Vena jugularis int.	Befund bei der Bulbusoperation
7. Fortsetzung.		zufällig, durch Wegleitung gefundener Cerebellarabszess entleert.	
8. (Hallesche Klinik) weiblich, 14 Jahre alt, rechte Seite.	Chronische Eiterung seit dem 4. Lebensjahre. Akute Erscheinungen (Fieber, Schüttelfröste) Kopf- und Ohrschmerzen) seit 12 Tagen	Karies. Jugularisunterbindung. Sinuseröffnung (zerfallene obtur. Thrombose).	Bulbuseröffnung gleich angeschlossen. Zerfallene obtur. Thrombose. Peribulbärer Abszess haubenartig auf dem Bulbuskopf sitzend. 4 Tage später Eröffnung und Ausräumung der eitrigen Thrombenmassen der V. jugul. int. Bei der Bulbusoperation stand der Proc. transv. des 1. Halswirbels hindernd im Wege.
9. (Hallesche Klinik) männlich, 12 Jahre alt, linke Seite.	Chronische Eiterung seit dem 2. Lebensjahre. Akute Erscheinungen seit 8 Tagen.	Empyem. Jugularisunterbindung. Sinusoperation (obturierende, zerfallene Thromben). 2 Tage später Eröffnung der Jugularis oberhalb der Ligaturstelle, Entleerung von Eiter und Thrombenmassen. Rippenresektion, Entleerung eines pleuritischen Exsudates.	6 Tage nach der Sinusoperation Bulbusoperation (eitrig zerfallene Thrombose); Bildung einer ununterbrochenen Rinne aus der eröffneten V. jugul., dem Bulbus und dem Sinus sigmoideus. Nach der Operation partielle Facialislähmung, die sich in einigen Tagen zurückbildete.

Verlauf nach der Bulbusoperation	Sektionsbefund	Bemerkungen
	tiple Lungenabszesse. Eitrige Meningitis an der l. Kleinhirnhemisphäre lokalisiert. Eitrige Thrombose des Sinus petrosus superior, inferior, eines Verbindungsastes des letzteren mit dem Plexus basilaris. Thromb. d. Plex. basil. u. Plex. spinalis, spinaler extraduraler Abszess, welcher zwischen Occiput u. 1. Halswirbel in die seitlichen Halsweichteile durchgebrochen war.	
Mit der Operation sofortiger Abfall des hohen Fiebers. Noch 3 Tage lang leichte Temperatursteigerungen bis 38,4°. Dann mit Entfernung des Eiters u. der Thrombenmassen aus der eröffneten V. jugul. int. vollkommen fieberfreier Verlauf.		
Nach der Operation noch 35 Tage lang, anfänglich höheres, dann mässiges remittierendes Fieber.		Als Ursache des nach der Bulbusoperation noch fortbestehenden Fiebers eine eitrige Thrombose des Sinus petrosus inf. durch Abfluss des Eiters aus diesem Sinus in den eröffneten Bulbus festgestellt.

Fall, Geschlecht, Alter, Seite der Erkrankung	Anamnest. Daten	Befund bei der Lumbalpunktion, Mastoidoperation, Sinusoperation und Unterbindung der Vena jugularis int.	Befund bei der Bulbusoperation
10. (Hallesche Klinik) männlich, 12 Jahre alt, rechte Seite.	Chronische Eiterung seit Jahren. Seit 8 Tagen Erscheinungen akuter Mastoiditis.	Cholesteatom. Perisinöser Abszess. Sinusverletzung.	5 Tage später Jugularisunterbindung. Sinus- u. Bulbusoperat. (schwärzliche und graue Thrombenmassen). Tags darauf ein 4 cm langer, zentral eitrig zerfallener Thrombus aus dem Sinus transversus entfernt.
11. Hallesche Klinik) männlich, 9 Jahre alt, rechte Seite.	Recidiv einer akuten Eiterung. Pyämisches Fieber seit einigen Tagen.	Nekrose im Proc. mast. Jugularisunterbindung. Sinusinzision. Wegen der Blutmenge nichts von etwaigen Thromben gesehen.	Wegen Fortbestandes des hohen pyämischen Fiebers 5 Tage später Bulbusoperation u. Exzision der erkrankten V. jugul. int. Eitrige Thrombose. Obtur. Thrombus im Sinus transversus. Den Bulbus von der Vene aus aufgesucht. Resektion des Proc. transv. des 1. Halswirbels.
12. (Hallesche Klinik) weiblich, 19 Jahre alt, linke Seite.	Akute Otitis media. Erste Erscheinungen der Ohrerkrankung 10 Tage zurückliegend. Endocarditis bei der Aufnahme.	Mastoiditis. Perisinöser Abszess. Unterbindung der normal aussehenden Vena jugularis interna. Sinusoperation; streptokokkenhaltiger Eiter im Strahl hervorquellend.	2 Tage später wegen Fortbestandes des hohen Fiebers Bulbusoperation (Eiter im Bulbus und peribulbärer Abszess) u. breite Eröffnung der V. jugularis (infektiöse Thrombose im oberen Venenstück). Verletzung des Cerebrum über dem Sinus transversus.
13. Mitgeteilt von Piffl[9]).			

Befund nach der Bulbusoperation	Sektionsbefund.	Bemerkungen
Noch 2 Tage gleichhohes pyämisches Fieber, dann 6 Tage lang staffelförmig heruntergehendes Fieber. Weiterhin fieberfreier Verlauf.		Antistreptokokkenserum nach der Sinus-Bulbusoperation.
Nach der Operat. noch 8 Tage lang pyämisches Fieber, wenn auch nicht mit so hohen Elevationen. Erst von da an fieberfrei. Nach der Operat. auch noch Gelenkmetastasen. Augenhintergrund vorher normal, hinterher Neuritis opt., Stauungspapille, Netzhautblutgn. Ödem der Augenlider auf beiden Seiten.		Nach d. Operat. Stauungserscheinungen der Blutzirkulation im Gehirn. Kollossale Kopfschmerzen, Aufschreien und die objektiven Veränderungen, die am Auge auftraten.
Fortbestand des hohen Fiebers. Klinisches Bild einer eitrigen Leptomeningitis. Nasenbluten.	Tod an Sepsis. Endocarditis septica, Fettleber, parenchymatöse Nephritis, septische Milz, Ekchymosen in Pleura und Magenschleimhaut. Keine Meningitis. Traumat. Erweichungsherd im linken Occipitallappen. Venöse Gehirnhyperämie. Intrameningeale Blutungen im Bezirk d. r. Stirnhirns u. l. Kleinhirns. Im Sinus transv. ein fester, grauer Thrombus.	Die intrameningealen Blutungen wahrscheinlich Folge der zu rasch entwickelten ausgedehnten obturierenden Sinusthrombose. Hierauf jedenfalls auch das klinische Bild, das einer Meningitis so frappant ähnelte, zu beziehen. Die Bulbusoperation hat erreicht, was sie erreichen konnte. Die Jugularis ist im Gesunden unterbunden; zu einer Thrombose der kleineren Sinus ist es nicht gekommen, und der noch im peripheren Theile des Transversus befindliche, zwar graue, aber feste Thrombus hat peripherwärts einen soliden Abschluss bewirkt. Die Operation kam zu spät. Die Sepsis bestand schon zur Zeit der Aufnahme (Endocarditis).
		Beweist nur die gute Ausführbarkeit unserer Operationsmethode, hat aber kein weiteres Interesse hier, weil der Bulbus bereits obliteriert war und keine zerfallenen Thrombenmassen mehr enthielt.

Fall, Geschlecht, Alter, Seite der Erkrankung	Anamnest. Daten	Befund bei der Lumbalpunktion, Mastoidoperation, Sinusoperation und Unterbindung der Vena jugularis int.	Befund bei der Bulbusoperation
14. Mitgeteilt von Piffl[9])			
15. Mitgeteilt von Hinsberg[7])			
16. Publiziert von Streit[14])		Eröffnung des Proc. mast. 8 Tage später Jugularisunterbindung. Sinuseröffnung. Sinussigm. blutleer, peripher und zentralwärts durch eiuen Thrombus abgeschlossen.	6 Tage später wegen Fortbestands pyämischer Temperaturen Bulbusoperation. Facialis anfangs leicht paretisch, dann normal funktionierend.
17. Publiziert von Heine[13])			
18. Publiziert von Hansberg[12])			

Befund nach der Bulbusoperation	Sektionsbefund.	Bemerkungen
		Freilegung d. Bulbus vom Paukenhöhlenboden aus. Verletzung des Bulbus bei der Operation, im Bulbus keine Thrombose gefunden, deshalb hat der Fall für unsere jetzige Betrachtung nur in technischer Hinsicht ein Interesse.
		Näheres über den Krankheitsverlauf hat Verf. nicht erwähnt.
Nach der Bulbusoperation 3 Tage lang anhaltende Entfieberung, dann erneute pyämische Attacken, schliesslich Rekonvaleszenz.		
		Nähere Mitteilungen fehlen. H. schreibt, dass er den Bulbus mit absichtlicher Opferung des Facialis freigelegt habe.
		Da in diesem Falle ein 4jähriges Kind betreffend keine Thrombose im Bulbus bestand, hat der Fall nur nach der Seite der Operationstechnik Interesse: „Freilegung des Bulbus. Entfernung der Spitze des Warzenfortsatzes, beim weiteren Eindringen Querfortsatz des Halswirbels vorliegend. Operation wegen der ausserordentlich kleinen anatomischen Verhältnisse sehr erschwert. Verletzung des Facialis, aber breite Freilegung des Bulbus, der dunkelbläulich aussieht". Er enthält wenig klares Blut, wird breit inzidiert.

Kapitel III.

Zur Anatomie des Bulbus venae jugularis.

Die angeführten Krankengeschichten genügen, so ausführlich sie zum grössten Teil auch sind, doch nicht als Unterlage zur Abschätzung des therapeutischen Wertes der Bulbusoperation. Um zur vollen Würdigung der sich an dieser versteckten Region abspielenden pathologischen Vorgänge zu gelangen, um sich das Verständnis der Notwendigkeit dieser Operation einerseits und der Grenzen ihrer Leistungsfähigkeit andererseits zu erschliessen, ist eine genauere Kenntnis der normal anatomischen und physiologischen Verhältnisse des Bulbus unerlässlich.

Fig. 1.*)

Die Lehrbücher der Anatomie bringen dieser Körperregion naturgemäss nur ein mehr theoretisches Interesse entgegen; praktische Gesichtspunkte sind ihrer Beschreibung nicht zugrunde gelegt, was nicht Wunder nehmen kann, da die Erkenntnis der praktischen Bedeutung dieser Gegend ja erst jetzt anfängt, sich unter einzelnen Ärzten Bahn zu brechen.

Ohrenärzte waren es vornehmlich, welche, die praktische Bedeutung des Bulbus erkennend, sich zuerst auf Grund dieser Erkenntnis eingehender mit der praktischen und topographischen Anatomie desselben beschäftigt und uns wichtige Aufschlüsse über diesen Gegenstand gebracht haben. Ich verweise vor allem auf die diesbezüglichen

*) Für die Herstellung der photographischen Aufnahmen bin ich Herrn Dr. Dallmann, Assistenten der Klinik, zu Dank verpflichtet.

Untersuchungen von v. Tröltsch[16]), Körner[17]), Jansen (l. c.), Streit (l. c.), die Untersuchungen des Anatomen Zuckerkandl, der Chirurgen Macewen (l. c.) Linser[18]) und Anderer.

Der Bulbus venae jugularis internae ist der rundkuppelförmig angeschwollene, in der Fossa jugularis gelegene Anfangsteil der inneren Drosselvene, welcher schädelwärts durch das Foramen jugulare s. lacerum posticum in den Sinus sigmoideus übergeht. Die Fossa jugularis ist eine dem Schläfenbein angehörige, mit ihrem oberen Rande einen Teil der äusseren Umrandung des Foramen jugulare bildende und nach aussen und oben gegen den Boden der Paukenhöhle andrängende, flachere oder tiefere Ausbuchtung des Schläfenbeins.

Bezüglich des Umfanges, der Ausbuchtungsrichtung, der Gestaltung dieser Grube, der Stärke ihres, den Boden der Paukenhöhle bildenden Daches kommen so häufige und so mannigfaltige Varietäten vor, dass man zu sagen berechtigt ist, das Regellose sei hier Regel.

Nach Rüdinger (zitiert nach Streit [19]) gibt es Schläfenbeine, bei denen im Verein mit einer sehr engen Vena jugularis int. auch nicht einmal eine Andeutung einer Fossa jugularis vorhanden ist.

Entsprechend der durch den Hauptabfluss des venösen Blutstromes aus der Schädelhöhle auf dem Wege des rechten Sinus sigmoideus bedingten grösseren Tiefe dieses Blutleiters, fand Körner[17]) unter 449 Schädeln in 58,8 Proz. der Fälle ebenfalls eine grössere Tiefe der Fossa jugularis und dem entsprechend eine grössere Dünnheit des Paukenhöhlenbodens auf der rechten Seite. Nur in 24,3 Proz. seiner Fälle war die linke Fossa jugularis weiter und tiefer als die rechte, und in 16,9 Proz. waren die Fossae jugulares auf beiden Seiten gleich. „Ist die Knochenwand zwischen Pauke und Drosseladergrube dick*), so enthält sie oft zahlreiche, nach Bezolds Korrossionanatomie lufthaltige Hohlräume, deren durch Querleistchen getrennte Öffnungen dem Paukenhöhlenboden ein gerifftes Aussehen geben. Ist die Wand dünn, so fehlen diese Zellen teilweise oder ganz, und die Fossa jugularis kann sich so gegen die Paukenhöhle andrängen, dass die dünne Zwischenwand blasenartig in die Paukenhöhle hineinragt. Nicht selten enthält sie Lücken von oft beträchtlicher Grösse, so dass die Schleimhaut der Paukenhöhle dem Bulbus venae jugularis direkt anliegt.“ Körner (l. c.) fand solche Lücken unter 449 Schädeln 30 mal, davon 22 mal auf der rechten Seite.

Auf die Abhängigkeit der Gestaltung der Fossa jugularis von der Lage des Sinus sigmoideus hat zuerst Stenger (l. c.) hingewiesen. Er

*) Nach Zuckerkandls[20]) Untersuchungen bei flacher Fossa jugularis 5—6 mm dick.

hat gezeigt, dass bei nicht vorgelagertem Sinus sigmoideus dieser Blutleiter „in fast gestreckter Stellung unmittelbar in die Vena jugularis" übergeht. In diesen Fällen ist der Paukenhöhlenboden dick — in einem seiner Fälle 1 cm — und die Fossa jugularis flach, weil das die Aushöhlung der Fossa jugularis bedingende mechanische Moment, der Druck des rückstauenden Blutes gegen die Fossa, mehr oder weniger fortfällt. Anders verhält es sich in denjenigen Fällen, in denen der Sinus mehr vorgelagert und nun seine Umbiegungsstelle in die Vena jugularis desto schärfer markiert ist. In diesen Fällen kommt es zu einer stärkeren Ausbildung der Drosselgrube, weil der stauende Inhalt der Vene nicht ganz unbehindert in die Schädelsinus wird einfliessen können. „Er wird am Übergangsteil der Fossa jugularis in den mehr horizontal liegenden Schenkel der Venenfurche ein Hindernis erfahren; infolge dessen wird die Fossa jugularis gedrückt, ausgehöhlt und dehisziert schliesslich."

Die gegen die Paukenhöhle andrängende Fossa jugularis wölbt gewöhnlich den hinteren unteren Paukenhöhlenboden in die Paukenhöhle vor. Indessen können auch andere Teile des Ohres infolge einer tief ausgehöhlten Drosselgrube eine Gestaltveränderung erfahren. Verhältnismässig am häufigsten kommt es zu einer Beteiligung der medialen Paukenhöhlenwand an der Vordrängung und dadurch zu einer Verdrängung der Schnecke. In einem Falle Stengers (l. c.) steigt der Bulbus an der medialen Paukenhöhlenwand bis zur Höhe des ovalen Fensters aufwärts.

Exzessive Vorbuchtungen des Bulbus mit sehr erheblichen Gestaltveränderungen des Ohres gehören auch nicht zu den Seltenheiten. Streit[19]) hat hiervon eine grössere Anzahl von Beispielen aus der Literatur zusammenstellen können. So zitiert er u. a. einschlägige Beobachtungen Zuckerkandls, welcher durch starke Bulbusausbuchtungen entstandene Lücken im Facialiskanal, weiterhin Ausbuchtungen nach der hinteren Pyramidenfläche — dem Porus acusticus internus und dem Sulcus petrosus sup. — beobachtet hat. Ein Beispiel einer aussergewöhnlich starken Vorbuchtung des Bulbus mit sekundärer Gestaltveränderung des Schläfenbeins hat auch Stenger (l. c.) beschrieben. Es handelt sich hier um einen stark ausgebildeten Bulbus mit Vorbuchtung der medialen Pyramidenwand und Dehiszenz oberhalb des Aquaeductus vestibuli. Der Bulbus bildet nicht den Boden der Paukenhöhle, sondern schiebt sich an der medialen Wand derselben, diese papierdünn erscheinen lassend, in die Höhe. Schnecke und Bogengänge wurden gewissermaßen nach oben und mehr nach der Spitze der Pyramide zu gedrängt.

In einem meiner Präparate (vgl. Fig. 1) ist die Erweiterung der Fossa

jugularis nicht in der frontalen Axe nach der Paukenhöhle zu erfolgt; die Fossa drängt sich vielmehr nach oben und innen tief in die hintere Pyramidenfläche hinein, so dass ihre Kuppel zwischen dem Aquaeductus vestibuli und dem Porus acusticus internus die grösste Höhe erreicht. Hier ist das Kuppeldach nur 1—2 mm dick. Die hintere Fläche der Pyramide hat infolge des Unterminierens durch die Fossa jugularis eine schon bei oberflächlicher Betrachtung erkennbare Gestaltveränderung erfahren, insofern, als sie mehr horizontal, als in der Norm, gestellt ist. Desgleichen ist der Aquaeductus vestibuli in eine mehr horizontale Lage gedrängt worden.

In einem anderen Präparate (vgl. Figur 2), welches schon durch auffallende Grösse des Foramen jugulare in die Augen springt, hat die Fossa jugularis die Grösse fast einer Kirsche. In ihrer hinteren äusseren Wand befindet sich eine breite Dehiszenz, an welche sich eine bis in den hinteren unteren Teil des Warzenfortsatzes sich erstreckende Ausbuchtung anschliesst. Diese Ausbuchtung steht durch eine zweite linsengrosse Dehiszenz direkt mit der hinteren Schädelgrube in Verbindung. Diese zweite Dehiszenz liegt gerade auf der Grenze zwischen Sulcus sigmoideus (am Übergange des vertikalen Sulcusschenkels in den basalen, horizontalen) und der hinteren Pyramidenfläche.

Fig. 2.

Welche Differenzen in der Gestaltung und Ausdehnung der Fossa jugularis vorkommen können, zeigt uns der Vergleich von Fig. 3 u. 4.

Haben wir es in Fig. 3 mit einer abnorm grossen (über Kirschgrösse), abnorm breiten und abnorm weit nach oben reichenden und von der hinteren Pyramidenfläche nur durch ein 1 mm breites Knochendach getrennten Fossa jugularis zu tun, so zeigt Figur 4 eine enge spaltförmige Drosselgrube

Die Gestalt des in der Drosselgrube gelegenen Teiles des Bulbus venae jugularis entspricht im allgemeinen der Gestalt der Fossa jugularis, liegt doch seine Wand unmittelbar der Wand der Fossa jugularis an.

Der obere Rand der Fossa jugularis bildet den hinteren Teil der Incisura jugularis des Schläfenbeins und nimmt somit zugleich mit dem vorderen Rande der Incisura jugularis dieses Schädelknochens sowie der Incisura jugularis des Hinterhauptbeins an der Bildung des Foramen jugulare s. lacerum posticum teil.

In gleicher Weise wie die Fossa jugularis zeigt auch das Foramen jugulare die mannigfaltigsten Verschiedenheiten bezüglich seiner Grösse und Gestalt.

Nach Zuckerkandl[20]) ist es nur selten auf beiden Seiten von gleicher Grösse. Unter 100 Schädeln fand er es in 54 Proz. rechts grösser als links, und nur in 14 Proz. beiderseits gleich gross. Die Ursache dieses unterschiedlichen Verhaltens beider Seiten zu Gunsten der rechten Seite ist dieselbe wie für die in der Regel grössere Geräumigkeit des rechten Sinus sigmoideus und der rechten Fossa jugularis, nämlich der Hauptabfluss des venösen Blutstroms aus der Schädelhöhle auf dieser Seite.

Fig. 3.

Linser[18]), welcher die Untersuchungsergebnisse Zuckerkandls bezüglich der überwiegenden Häufigkeit eines weiteren Lumens des rechten Foramen jugulare bestätigt hat, hat eine Gruppe von Schädeln (3 Proz.) zusammengestellt, bei welcher er die Enge des Foramen als eine pathologische bezeichnen nen zu müssen glaubt. Er nennt in diesen Fällen das Foramen jugulare „absolut zu eng", da „bei einer Enge des knöchernen Foramen jugulare von 3—4 mm, wo also die lichte Weite der Vene höchstens 2—3 mm anzuschlagen ist, von einem vikariierenden Eintreten dieses Gefässes für ihre dreifach grössere Genossin, die Vene der anderen Seite, keine Rede sein kann."

Bis zu welchen Verengerungen des Foramen jugulare es kommen kann, zeigen Beobachtungen von Kasloff (zitiert nach Streit[19])); manchmal war das Foramen jugulare nur für eine dicke anatomische Sonde durchgängig, einmal nur eine Pariser Linie breit.

Das Foramen jugulare wird gebildet durch die median gelegene Incisura jugularis des Hinterhauptbeins und, dieser entsprechend, die lateraler gelegene Incisura jugularis des Schläfenbeins.

Der am weitesten nach hinten gelegene Teil der Incisura jugularis des Occiput wird begrenzt vom Processus jugularis des Hinterhauptbeins, welcher, nach der Incisur scharf abfallend und eine mehrere Millimeter dicke, mehr oder weniger steile Kante bildend, auf seiner zerebralen Fläche die Einsenkung für das horizontale Endstück des Sinus sigmoideus trägt, und auf seiner basalen Seite in der Regel mit einem, dem Processus paramastoides vieler Säugetiere (z. B. Ungulaten und Nager) entsprechenden Insertionshöcker des Musculus rectus capitis anticus lateralis versehen ist.

Die Wurzel des Processus jugularis wird häufig durchsetzt durch

Fig. 4.

den Canalis condyloideus, welcher seinen Ausgangspunkt nimmt im Foramen condyloideum posterius der hinter dem Processus condyloideus des Occiput gelegenen Fossa condyloidea und häufig in den medialen Teil des Foramen jugulare mündet.

Nach Streit (l. c.) verläuft der Canalis condyloideus post. gewöhnlich schräg von vorne oben lateral nach hinten unten medial, so dass die Kanäle beider Seiten in ihrer Verlängerung nach hinten und unten sich schneiden würden. Die Länge schwankt in weiten Grenzen und kann 2 cm und darüber betragen. Die nach der hinteren Schädelgrube gerichtete Wand des Kanals ist zuweilen papierdünn

und zeigt, wie dies schon Hyrtl[21]) betont, nicht selten Dehiszenzen.

Wie inkonstant dieser Kanal ist, wie wechselnd bezüglich seiner Grösse, hat Streit (l. c.) an der Hand eigener umfangreicher anatomischer Untersuchungen sowie der Literaturzusammenstellung gezeigt. Es fehlt der Kanal nach den Angaben der einzelnen Autoren etwa zwischen 10 und 25 Proz. der Fälle. Aus den Untersuchungen desselben Autors geht hervor, dass sein Lumen zwischen 2 und 6 mm schwanken kann, und dass er im allgemeinen auf der rechten Seite ein weiteres Lumen zeigt, als auf der linken.

Der konstantere Canalis condyloideus anterior, mit dem ausserhalb des Foramen jugulare, zwischen dessen medianer Umrandung und dem Processus condyloideus des Occiput gelegenen Foramen condyloideum anterius beginnend und nach Durchsetzung des Processus condyloideus in der abgeschrägten Seitenumrandung des Foramen magnum mündend, kann dadurch für unsere Betrachtung Interesse gewinnen, dass er mit dem hinteren Condyloidkanal in Verbindung tritt. Das ist besonders dann der Fall, wenn das Foramen condyloideum post. fehlt und der hintere Condyloidkanal eine nach aussen geschlossene Sackgasse darstellt. In diesen Fällen besteht dann eine Kommunikation des Foramen condyloideum anterius mit dem Foramen jugulare.

In der Regel umgreift der Processus jugularis das Foramen jugulare bogenförmig von hinten so weit, dass er nicht nur die hintere Umrandung des Foramen jugulare bildet, sondern auch den hinteren Teil seiner lateralen Umrandung. An diesen Teil schliesst sich nun die Incisura jugularis des Schläfenbeins nach vorn an, die laterale Umrandung des Foramen jugulare vervollständigend.

In der Incisura jugularis des Occiput kommt fasst konstant ein Vorsprung, der Processus interjugularis, vor, mit welchem ein entsprechender Vorsprung der Incisura jugularis des Schläfenbeins durch das Ligamentum petroso-occipitale verbunden ist. Auf diese Weise wird das Foramen jugulare in einen lateralen hinteren Abschnitt und einen medialen vorderen geteilt. Durch Verknöcherung des Ligamentum petroso-occipitale, resp. Entgegenwachsen der beiden Processus interjugulares kann das Foramen in zwei vollkommen getrennte Abteilungen zerfallen (s. Fig. 5 u. 6).

Der Weichteilinhalt des Foramen jugulare.

Von den Weichteilgebilden des Foramen jugulare nimmt das venöse Gefässrohr die hervorragendste Stellung ein.

Das horizontal verlaufende Endstück des Sinus sigmoideus geht,

sobald das Foramen jugulare erreicht ist, in die Vena jugularis interna über. Und zwar macht der Sinus, an der Übergangsstelle in die Vena jugularis sich verengernd, eine plötzliche Wendung nach aussen und oben — „dreht sich um sich selbst" (Macewen) — und bildet, der Fossa jugularis eng angeschmiegt, den in seiner Höhe und Gestalt der Fossa jugularis entsprechenden Bulbus venae jugularis. Der Bulbus geht dann in die innere Drosselvene über und zwar noch im Bereiche des Foramen jugulare selbst. Die Ausgangsöffnung des Bulbus verengert sich wiederum nicht nur dadurch, dass die knöchernen Wandungen des unteren Teiles der Fossa jugularis sich einander wieder nähern, sondern auch durch die durch den Durchtritt des IX., X. und XI. Gehirnnerven und das Endstück des Sinus petrosus inferior in der Fossa jugularis bedingte weitere Raumbeschränkung. Hierzu kommt nach Macewen noch (l. c.) eine weitere Raumbeschränkung dadurch, dass sich gerade am Ausgange „ein kleines Stück Bindegewebe befindet, welches einige kleine Venen umgibt und die hintere Seite der Ausgangsöffnung der Fossa bedeckt". „Dieses Bindegewebe ist elastisch und lässt Ausdehnung und Zusammenziehung zu, je nachdem das Lumen der Vena jugularis interna sich ändert." „Die Richtung der Ausgangsöffnung der Fossa jugularis geht schräg nach vorn, während der Verlauf der Vena jugularis oberhalb der Ausgangsöffnung schräg nach abwärts gerichtet ist."

Fig. 5.

Haben wir oben gesehen, das bezüglich der knöchernen Teile der uns hier interessierenden Körperregion die grössten Verschiedenheiten obwalten, so gilt dies in noch weit höherem Maße unter den Weichteilen für die venösen Verbindungen des hier gelegenen Blutleiterbezirkes.

Die hier in Betracht kommenden, in diesen Blutleiterbezirk mündenden venösen Verbindungskanäle sind die folgenden:

1. Sinus petrosus inferior.

Er nimmt das Blut des Sinus cavernosus, der Vena auditiva interna, der Venae cerebelli inferiores, der Venen des Aquaeductus cochleae, vestibuli und der Fossasubarcuata auf.

Welche Abweichungen im Speisungsgebiete des Sinus petrosus inferior im einzelnen beobachtet worden sind, hat Streit (l. c.) zusammengestellt.

Über die Mündungs-verhältnisse des Petrosus inferior finden sich bei den verschiedenen Autoren so verschiedene Angaben, dass schon hieraus auf eine gewisse Regellosigkeit geschlossen werden kann.

Während einzelne Autoren (z. B. W. Krause, Hyrtl, Macewen) ihn in den Bulbus venae jugularis selbst einmünden lassen, mündet er nach Anderen (z. B. Stieda, Henle) in die Jugularis interna.

Fig. 6.

Nach Macewen (l. c.) verläuft er mit dem Ramus meningeus der Art. pharyngea ascendens in der, durch eine fibröse Scheidewand von der mittleren, den IX., X. und XI. Gehirnnerven führenden Abteilung des Foramen jugulare getrennten, inneren Abteilung dieses Foramen, bevor er sein Blut in den Jugularvenenbulbus ergiesst. Mit Macewen stimmt Hansberg (l. c.) überein bezüglich der Verlaufsanordnung von Bulbus und Petrosus inferior im Foramen jugulare. Bezüglich der Mündung des Inferior aber weicht er auf Grund seiner anatomischen Untersuchungen von Macewen ab, wenigsten was die Erwachsenen anbetrifft. Er fand nämlich die Mündung des Petrosus gewöhnlich ausserhalb der Schädelhöhle. Bei Kindern dagegen stimmt er bezüglich der Einmündung des Petrosus in den Bulbus mit Macewen überein. Bei ihnen nämlich reichte die fibröse Scheidewand, welche das für den Petrosus bestimmte innere vordere Fach des Foramen jugulare nach aussen begrenzt, gewöhnlich gut $^1/_2$ cm gerade nach abwärts, von der Dura ab gemessen; meistens fand sich das Ende derselben noch etwas oberhalb des Bodens der Schädelbasis, selten in

dem Niveau der letzteren. Der Petrosus mündete also gewöhnlich in den Bulbus.

Gegen die exakten anatomischen Untersuchungen Hansbergs ist nichts einzuwenden, indessen halte ich seine hieraus gezogenen Schlussfolgerungen bezüglich der grösseren Gefahr des Übergreifens einer Bulbusthrombose auf den Sinus petrosus inferior bei Kindern als bei Erwachsenen mit Rücksicht auf die kleine Zahl seiner Untersuchungen für zu weit gehend.

Seine Untersuchungen stimmen auch nicht mit meinen Resultaten überein. Ich habe bei Leichenuntersuchungen in 9 Fällen von Erwachsenen den Sinus petrosus inferior 3 mal in die untere Hälfte des Bulbus münden sehen, 2 mal direkt in den centralen Ausgang des Bulbus und 4 mal in den obersten Abschnitt der Vena jugularis interna. Auch bei den Bulbusoperationen, welche allerdings meistens Kinder oder Individuen im Pubertätsalter betrafen, habe ich wiederholt den Petrosus direkt in den Bulbus einmünden sehen.

Meine Erfahrungen decken sich auch mit den Untersuchungen Knotts (zit. nach Streit [l. c.]), welcher den Sinus petrosus ebenfalls niemals in die oberen $^2/_3$ des Bulbus münden sah, sondern entweder in die Vena jugularis interna direkt oder in den Übergang von Bulbus und Vene oder endlich (seltener) in den unteren Abschnitt des Bulbus selbst.

2. Die Vena condyloidea posterior.

Die im hinteren Condyloidkanal verlaufende ziemlich starke Vene verbindet nach Macewen (l. c.) und Streit (l. c.) den Sinus sigmoideus mit den tiefen Nackenvenen und dem Plexus vertebralis. Nach Hansberg (l. c.) entspringt sie am Ende des Sinus sigmoideus und zieht durch das Foramen condyloideum post. nach aussen zum Nacken. Nach diesem Autor anastomosiert sie dann mit der Cervicalis profunda und tritt durch das Spinalgeflecht mit der Vena vertebralis in Verbindung.

Ich habe sie wiederholt aus dem Foramen jugulare hervortreten sehen, wo sie aus dem obersten Abschnitt der Vena jugularis oder dem untersten des Bulbus ihren Ursprung nahm.

3. Die Vena condyloidea anterior.

In dem Foramen condyloideum anterius verlaufen nach Macewen (l. c.) in Begleitung des N. hypoglossus gewöhnlich zahlreiche kleine, von den Hirnhäuten kommende Venen. Bei grossem Foramen ant. und dabei häufig kleinem oder fehlendem Foramen posterius enthält der Canalis condyloideus nach Macewen eine grosse extradural verlaufende Vene, welche mit dem Sinus sigmoideus anastomosiert.

Wichtige Aufschlüsse über die Anatomie der Vena condyloidea

anterior verdanken wir Hansberg (l. c.). Er hat durch Gefässinjektionen an der Leiche nachgewiesen, dass in allen seinen injizierten Fällen eine grosse extradural verlaufende Vene im Foramen condyloideum ant. vorzufinden war, die auch dann noch eine mächtige Stärke hatte, wenn das Foramen condyloideum posterius gut entwickelt war. Diese Vena condyloidea stand hinten mit dem mächtigen, ununterbrochen bis zum Canalis condyl. ant. reichenden und in ausgeprägten Fällen sich weit nach vorn auf der ganzen Basilarfläche bis zum Sinus basilaris erstreckenden Plexus spinalis in direkter Verbindung und mündete entweder in das Fach des Sigmoideus, oder das des Petrosus inferior, oder in einem eigenen Fach verlaufend mit dem Petrosus, wie es die Regel war, in den Bulbus, oder bei Erwachsenen in die Jugularis. Hansberg hat dann späterhin noch in 4 Fällen Injektionen vorgenommen. Die Resultate dieser Untersuchungen sind wichtig genug, um eingehend mitgeteilt zu werden.

In allen 4 Fällen fand er ausnahmslos eine Vena condyloidea ant. von mächtiger Stärke. Dreimal betrafen die Fälle Erwachsene, 1 mal ein $1\frac{1}{2}$ Jahre altes Kind. Das Foramen condyl. post. fehlte 2 mal. „Die Vena condyl. ant. mündete bei dem Kinde in einem besonderen Fache mit dem Petrosus inf. zusammen in den Bulbus, ungefähr in mittlerer Höhe desselben. Bei einem Erwachsenen mündete die Vene auf der einen Seite oben in den Bulbus (Fach des Sigmoideus), auf der anderen in die Jugularis. Bei dem anderen Erwachsenen ging die Vene auf der einen Seite mit dem Petrosus zusammen in die Jugularis, auf der anderen Seite mündete sie mit 2 Öffnungen, die eine hoch oben, die andere am Boden der Fossa jugularis, in den Bulbus. Endlich bei der dritten Leiche ging die Vene der einen Seite in die Jugularis, die der anderen in den unteren Teil des Bulbus."

Von Bedeutung für die Aufnahmemöglichkeit infektiösen Materials bei otogener Thrombose des Bulbus bezw. des obersten Abschnittes der Vena jugularis int. ist ferner das oben geschilderte Vorkommen einer Kommunikation des Canalis condyloideus posterior mit dem anterior bezw. der in diesen Kanälen verlaufenden Vena condyloidea anterior und posterior (s. oben).

Auch Streit (l. c.) beobachtete mehrmals eine breite Kommunikation des hinteren Teils der Fossa jugularis mit dem Canalis condyloideus anterior bei fehlendem Emissarium condyl. post. In einer hierher gehörigen Beobachtung konnte er nachweisen, dass die Grube für den Bulbus venae jugularis sich weit nach dem Canalis condyl. ant. hin ausbuchtete und mit dem genannten Kanal ein einziges, mehrere Millimeter breites Rohr bildete. Zweimal sah er rechts einen von der Fossa jugularis ausgehenden, nicht wie das Emissarium condyl. post.

hinten, sondern seitlich vom Processus condyl. ausmündenden Knochenkanal bei fehlendem Emissarium condyl. posterius.

Ausser diesen wichtigsten venösen Verbindungsbahnen zum Bulbus venae jugularis sind noch andere beobachtet worden, welche Streit (l. c.) in seiner anatomischen Arbeit zusammengestellt hat, und welche ich nach Streit zitiere:

1. Die Vena aquaeduct. cochleae kann in den Bulbus münden.

2. Englisch hat einen Verbindungskanal zwischen Bulbus und Sinus occipitalis beschrieben, welcher die Basis ossis occipitis durchbohrte.

3. Luschka hat in einem Falle die Vena pharyngea, den Abflusskanal des sogenannten Circellus venosus hypoglossi, d. h. des Venennetzes um den Eingang in den Canalis hypoglossi, in den Bulbus venae jugularis münden sehen. Nicht ganz regelmässig besteht nach ihm eine Anastomose zwischen Vena jugularis interna und vertebralis dicht am Foramen jugularis. Nach Englisch finden sich nahe der mit einer Art Klappe versehenen Einmündungsstelle des Sinus petrosus inf. in die Vena jugularis int. resp. den Bulbus in letzterem 2—6 Öffnungen, durch welche man in die Zwischenräume zwischen Nervus glossopharyngeus, Vagus und Accessorius gelangt, und von denen aus konstant dünne, mit den Nachbarvenen sich verbindende venöse Geflechte abwärts steigen.

Macewen (l. c.) hat in genialer Weise erwiesen, dass durch die Anordnung der venösen Hirnblutleiter und insbesondere durch Einschaltung des stets mit Blut gefüllten Bulbus venae jugularis zwischen Sinus sigmoideus und Vena jugularis interna verhütet wird, dass die Aspiration des rechten Herzens bei tiefer Inspiration ihre ungeschwächte Wirkung auf die Hirnblutleiter ausdehnen und so dem Hirn auf einmal zu viel Blut entziehen kann.

So zweckdienlich diese Einrichtung für die Aufrechterhaltung des normalen Blutgehalts im Hirn sein mag, so sehr begünstigt sie die Entstehung einer Thrombose.

Leutert[1]) hat zuerst darauf hingewiesen, dass infolge der durch die Gestalt des Bulbus bedingten Wirbelbildung des venösen Blutstroms im Bulbus venae jugularis hier die besten Bedingungen für die Entstehung einer Thrombose gegeben sind, und zwar dadurch, dass Mikroorganismen, welche an anderen Stellen, z. B. im Bezirk des Sinus sigmoideus die kranke Sinuswand passieren und in den venösen Blutstrom gelangen, gerade im Bulbus leicht aufgefangen werden und gute Bedingungen für ihre Ansiedlung finden. Er legt auf dieses mechanische Moment das grösste Gewicht und setzt diesen pathologischen Vorgang in Analogie mit der Entstehung der Endocarditis in Fällen, in denen Mikroorganismen im Blutstrome zirkulieren und an den Herzklappen ab-

gefangen werden, hier sich festsetzend und zu Entzündung Veranlassung gebend.

Meines Erachtens begünstigt aber noch ein anderes mechanisches Moment die Entstehung einer Thrombose im Bulbus venae jugularis.

Es ist das der Umstand, dass — je tiefer der Bulbus ist, in um so ausgesprochenerer Weise ist es der Fall —, die Kuppelbucht des Bulbus gewissermaßen einen „toten Winkel" bildet, in welchem das Blut an der Strömung kaum teilnimmt, sondern in einer gewissen Ruhelage verharrt. Der Blutstromwirbel vermag nur von der Seite her Blutteile aus diesem toten Winkel mit fortzureissen, dehnt aber seine Wirkung kaum bis an die, der Bulbuskuppelwand anliegenden Flüssigkeitsteile aus. Begünstigt oder vielmehr ermöglicht wird das Zustandekommen dieses toten Winkels dadurch, dass gerade der Kuppelteil des Bulbus keine Einmündungen venöser Gefässe aufweist. Insbesondere der, eine ziemliche Blutmenge zuführende und dieselbe wegen seines ziemlich steil nach unten gerichteten Verlaufs auch mit einer gewissen Kraft abgebende Sinus petrosus inferior, welcher bei einer Einmündung in den oberen Bulbusteil das Zustandekommen jenes toten Winkels unmöglich machen würde, mündet ja, wie wir oben gesehen haben, niemals in diesen Teil des Bulbus, sondern entweder in seine untere Hälfte, oder, wie es den Anschein hat, öfter noch weiter zentralwärts.

Naturgemäss ist die Möglichkeit einer Thrombenbildung im Bulbus um so grösser, je tiefer er sich in das Schläfenbein eingebohrt hat.

Wir haben von dem Weichteilinhalt des Foramen jugulare bis jetzt das venöse Hauptrohr kennen gelernt, welches in seinem hinteren äusseren Teile gelegen ist. Dieser äussere Teil des Foramen jugulare wird, wie wir bereits gesehen haben, nach vorn durch das beide Processus interjugulares verbindende, zuweilen verknöcherte (Proc. intrajugularis) Ligamentum petroso-occipitale zu einem besonderen Fach gestaltet. Desgleichen haben wir gesehen, dass der Sinus petrosus inferior, nach Macewen (l. c.) von einem Ramus meningeus der Art. pharyngea ascendens begleitet, im vorderen inneren Teile des Foramen jugulare verläuft, welcher nach hinten durch eine fibröse Scheidewand begrenzt ist. Zwischen der letzteren und der vorderen Scheidewand (Lig. petroso-occipitale) liegt das mittlere Fach des Foramen jugulare, durch welches der IX., X. und XI. Gehirnnerv die Schädelhöhle verlassen.

Die Anordnung dieser Nerven im Foramen jugulare ist eine derartige, dass der Vagus am weitesten nach hinten und innen — dem venösen Hauptrohr am nächsten — verläuft; etwas nach vorn und

aussen schliesst sich ihm der Glossopharyngeus an, und von dem letzteren wieder etwas nach vorn und innen gelegen, der Accessorius.

Es bilden mithin alle drei Nervendurchnitte in ihrer Gesamtheit einen nach innen offenen Bogen. Dass in dem zwischen den Nerven gelegenen Bindegewebe kleine Venen verlaufen können, haben wir schon oben gesehen.

Der XII. Hirnnerv, der N. hypoglossus tritt zu dem Foramen jugulare in keine direkte Beziehung, sondern verlässt die Schädelhöhle durch den Canalis condyloideus anterior. Eine mittelbare Bedeutung kann er aber für die uns hier interessierende Frage dadurch gewinnen, dass er die Vene des Canalis condyl. ant. begleitet, von welcher wir gesehen haben, dass sie zuweilen mit dem Foramen jugulare und Bulbus venae jugul. in Beziehung tritt.

Kapitel IV.

Die Pathologie und pathologische Anatomie der Thrombose des Bulbus venae jugularis.

Die Thrombose des Bulbus venae jugularis finden wir entweder als isolierte, auf den Bulbus beschränkte Thrombose oder als Teilerscheinung einer Thrombose mehr oder weniger ausgedehnter Hirnsinusbezirke.

Sie kann entweder im Bulbus selbst entstehen — primäre Bulbusthrombose — oder durch Übergreifen von Thrombose anderer, in den Bulbus mündender Hirnsinus (Sinus sigmoideus, Sinus petrosus inferior) auf den Bulbus — sekundäre Bulbusthrombose — zustande kommen.

Die primäre Bulbusthrombose entzieht sich, besonders wenn es sich dabei um einen wandständigen Thrombus handelt, leicht dem anatomischen Nachweise, wenn nicht der Bulbus an dem der Leiche entnommenen Schläfenbein auf das sorgfältigste untersucht wird. Leutert[1]) hat zuerst das bis dahin vielfach übliche Sektionsverfahren, die Sinusthrombose nur zu explorieren, soweit dies bei einem in situ gelassenen Schläfenbein möglich ist, in überzeugender Weise einer vernichtenden Kritik unterzogen. Seiner Anregung verdanken wir es, dass heute die Sektionen sorgfältiger ausgeführt werden, und dass keine

Sektion von Sinusthrombose mehr als vollgültig angesehen wird, l
welcher nicht der Bulbus auf das sorgfältigste untersucht worden i

Ja, unter Umständen beweist nicht einmal das makroskopisc
Freisein des Bulbus von Thrombenmassen, dass kein thrombotisch
Entzündungsvorgang an dieser Stelle sich abgespielt hat. Denn eben
wie zur Zeit der Sektion ein früher vorhanden gewesener Thromb
in einem Teile des Sinusbezirks durch Fortschwemmung wieder v
schwunden sein kann, so dass der entsprechende Blutleiterbezirk a
dem Sektionstisch wieder frei gefunden wird, so kann auch der Bulb
bei der Sektion wieder makroskopisch frei von Thromben gefund
werden, obwohl in einem früheren Stadium der Erkrankung der Bulb
Sitz einer Thrombose gewesen ist. Man muss eben, wie Brieger
mit Recht sagt, stets im Auge behalten, dass die Thrombophlebitis an
tomisch ein so vergänglicher, relativ rasch wechselnder Zustand i
dass sich ein Missverhältnis zwischen dem anatomischen Befund u
dem klinischen Bilde leicht herausstellen kann.

Für diese Fälle genügt das makroskopische Sektionsergebnis nic
es muss vielmehr ergänzt werden durch die mikroskopische Unt
suchung verdächtiger Stellen der Sinus- resp. Bulbuswand, an den
der Thrombus gesessen haben könnte.

Solche verdächtige Stellen sind z. B. zirkumskripte Verfärbung
leichte Unebenheiten, Epitheldefekte der Intima des venösen Gefä
rohres.

So wurde in einem aus unserer Klinik durch Jordan[23]) pub
zierten Falle erst durch die mikroskopische Untersuchung der Sin
wand nachgewiesen, dass eine zirkumskripte, leicht rötlich verfärb
Partie der Intima der Sitz eines Thrombus gewesen sein musste,
nicht nur die histologische Beschaffenheit der erkrankten Sinuswa
für diese Auffassung sprach, sondern sich bei der mikroskopisch
Untersuchung sogar noch Thrombenreste nachweisen liessen, welc
der makroskopischen Betrachtung vollkommen entgangen waren.

Ja, die Verhältnisse können für die Beurteilung der Lokalisati
eines früher sicher vorhanden gewesenen, aber zur Zeit der Sekti
nicht mehr nachweisbaren Thrombus noch schwieriger werden, we
unterdessen das Epithel der Intima sich wieder regeneriert hat. E
solcher Fall (Fall Braunsdorf) ist von Grunert und Zeroni[24]) a
unserer Klinik veröffentlicht worden.

Die Beurteilung der Frage, ob eine im Bulbus venae jugularis l
der Sektion gefundene Thrombose als primäre oder sekundäre auf
fassen sei, bietet oft grosse Schwierigkeiten dar. Ja, gar nicht selt
muss diese Frage in dem einzelnen Falle mit einem non liquet l
antwortet werden.

Wenn wir auch für die Mehrzahl der Fälle von isolierter Bulbusthrombose wohl nicht fehl gehen, wenn wir sie als primär im Bulbus entstanden auffassen, so muss man doch auch bei solchen Fällen die Möglichkeit ins Auge fassen, dass zur Zeit der Sektion die Thromben in denjenigen Hirnblutleitern, von welchen die Thrombose ihren Ausgang genommen haben kann, ehe sie sich auf den Bulbus ausgedehnt, bereits fortgeschwemmt und die entsprechenden Blutleiterbezirke wieder frei sein können.

Noch grössere Schwierigkeiten stellen sich der Entscheidung der Frage: primäre Bulbusthrombose oder nicht? entgegen, wenn die Bulbusthrombose eine Teilerscheinung von Sinusthrombose ist und kontinuierlich mit jener in Verbindung steht.

Für viele dieser Fälle ist es unmöglich zu entscheiden, ob die Bulbusthrombose einfach durch Übergreifen von Thrombose benachbarter Hirnsinus auf den Bulbus entstanden ist, oder ob der Bulbus der Ausgangsort der Thrombose gewesen und von hier aus die Thrombose in retrograder Weise sich auf die benachbarten Hirnsinus ausgedehnt hat.

Dass eine Bulbusthrombose, welche bei der Sektion als Teilerscheinung einer ausgedehnten Sinusthrombose gefunden wird, nicht ohne weiteres als sekundärer Folgezustand der Thrombose der anderen Hirnsinus zu betrachten ist, beweist der aus unserer Klinik von Leutert[1]) mitgeteilte Fall Luise Neubert, auf welchen wir bei der Besprechung der Pathogenese der Bulbusthrombose ausführlich zurückkommen müssen.

Wenn auch vom pathologisch-anatomischen Standpunkte aus zwischen einer wandständigen und obturierenden Thrombose kein prinzipieller, sondern nur ein gradueller Unterschied besteht, so erheischen es doch klinische Gesichtspunkte, auf welche Leutert[1]) mit allem Nachdruck hingewiesen, die Fälle von Bulbusthrombose auch nach diesem Einteilungsprinzip zu unterscheiden.

Aber auch hier sehen wir uns oft vor grosse Schwierigkeiten gestellt. Wir finden nämlich oft bei Sektionen den Bulbus nur zum Teil mit zerfallenen, seiner Wand anhaftenden Thrombusmassen erfüllt, und doch müssen wir in vielen dieser Fälle Bedenken tragen, sie als Fälle von wandständiger Thrombose aufzufassen; es gilt auch hier wieder mit der Möglichkeit zu rechnen, das diese scheinbar wandständigen Thromben als Reste obturierender Thromben aufzufassen sind.

Nur solche Thromben halten der Kritik als wandständige Stand, welche eine scharf umgrenzte Basis und eine durch den vorbeipassierenden Blutstrom abgeschliffene glatte Oberfläche haben.

Was das Häufigkeitsverhältnis zwischen primärer und

sekundärer Bulbusthrombose, die Häufigkeit isolierter Bulbusthrombose, die Häufigkeit wandständiger Thrombose im Bulbus anbetrifft, so erschien mir zur Entscheidung dieser Fragen die Benutzung des in der Literatur niedergelegten Materials unzweckmässig und zwar deshalb, weil vielfach die Sektionsberichte gerade über die entsprechenden Befunde im Bulbus keine klaren Aufschlüsse geben.

Wenn ich mich daher auf das Material unserer Klinik beschränke, so ist dasselbe zwar ein relativ kleines, aber doch gross genug, um sich ein Urteil über jene Fragen bilden zu können.

Und was unser Material in quantitativer Hinsicht vielleicht an Beweiskraft verlieren sollte, das hat es in qualitativer voraus, insofern, als es sich durch seine durch Beobachtung nach einheitlichen Gesichtspunkten gewonnene Gleichmäßigkeit auszeichnet.

Tabellarische Zusammenstellung unseres Beobachtungsmaterials.

1. Minna Fleischer, mitget. Arch. f. Ohrenheilkunde. Bd. 41. S. 251 von Leutert. Akute Eiterung rechts.	Wandständiger gelblich-rötlicher Thrombus an der medialen Wand des Bulbus. Der dem Boden der Paukenhöhle entsprechende Intimateil des Bulbus glatt und glänzend, eine daselbst einmündende Vene nicht thrombosiert. Die Innenwand der Vena jugularis, namentlich in dem am Foramen jugulare gelegene Teil etwas blutig suffundiert. An zirkumskripter Stelle in rundlicher Form fehlt die Intima. Etwa erbsengrosses, weiches, gelbgraues Gerinnsel in dem, dem Bulbus zunächst gelegenen Teile der Vene; dasselbe war zuvor beim Sondieren von der Stelle, an welcher die Intima fehlte, abgestossen worden.
2. Luise Neubert, mitgeteilt ebenda S. 254. Chron. Eiterung rechts.	Missfarbener frischer Thrombus im Bulbus v. jugul., der nach Leutert nicht durch kontinuirliches Fortschreiten eines älteren, mehr peripher gelegenen Thrombus entstanden ist, sondern primär im Bulbus, nachdem der ältere, im Anschluss an eine Angina von neuem mit virulenten Infektionsträgern infizierte Thrombus im Sinus sigmoideus für die Mikroorganismen durchlässig geworden, mit letzteren die Blutbahn überschwemmt hat.
3. Marie Heine, mitgeteilt ebenda S. 261. Akute Eiterung rechts.	An der Umbiegungsstelle des linken Sinus transversus in den descendens ein älterer, den Sinus nicht vollkommen ausfüllender, grösstenteils zentral erweichter Thrombus von gelblicher Farbe und glatter Oberfläche, der sich bis in den für eine starke Sonde noch durchgängigen Bulbus venae jugularis hinein fortsetzt.
4. Richard Seume, mitgeteilt ebenda S. 265. Chron. Eiterung links.	Obturierende Thrombose des Bulbus v. jugularis als Teilerscheinung einer Thrombose mehrerer Hirnsinus.

5. Heinrich Fricke, mitgeteilt ebenda S. 269. Chron. Eiterung rechts.	Im Sinus transversus, occipitalis und im Bulbus venae jugularis ein in Organisation begriffener Thrombus.
6. Friedr. Thronicke, mitgeteilt ebenda S. 273.	Der Bulbus venae jugularis hat an der Sinusthrombose nicht teilgenommen.
7. Fritz Lange, mitgeteilt ebenda S. 275.	Der Bulbus hat an d. Sinusthromb. nicht teilgenommen.
8. Karl Bössdorf, mitgeteilt ebenda S. 275.	„ „ „ „ „ „ „ „
9. Alb. Schneider, mitgeteilt von Leutert, Münch. med. Wochenschr. 1897. Nr. 8 u. 9. Chron. Eiterung rechts.	Obt. Thrombose des Sinus transv. dexter u. Bulbus v. jugularis.
10. Josef Woiyak, mitgeteilt Arch. f. Ohrenheilkunde. Bd. 44. S. 170, von Jordan. Chron. Eiterung rechts.	Der Bulbus v. j. hat an der Sinusthrombose nicht teilgenommen.
11. Otto Rothe, mitgeteilt Münch. mediz. Wochenschr. 1897. Nr. 49 u. 50 von Grunert. Chron. Eiterung links.	Im Bulbus obtur. zerfallene Thrombenmassen als Theilerscheinung einer multiplen Sinusthrombose.
12. Wilhelm Stude, mitgeteilt Arch. f. Ohrenheilkunde. Bd. 46. S. 160 von Grunert u. Zeroni. Chron. Eiterung rechts.	An der Hirnsinusthrombose hatte der Bulbus venae jugul. nicht teilgenommen.
13. Wilh. Dürnberg, mitgeteilt ebenda S. 166. von Grunert u. Zeroni. Chron. Eiterung rechts.	Dasselbe.
14. Wilh. Leichert, mitgeteilt Arch. f. Ohrenheilkunde. Bd. 49. S. 120. von Grunert u. Zeroni. Chron. Eiterung rechts.	Dasselbe.
15. Minna Schmidt, mitgeteilt ebenda S. 122. Chron. Eiterung rechts.	Dasselbe.
16. Karl Bock, mitgeteilt ebenda S. 131. Chron. Eiterung rechts.	Eitrig zerfallene obtur. Bulbusthrombose als Teilerscheinung einer ausgedehnten Sinusthrombose.
17. Agnes Günther, mitgeteilt ebenda S. 134. Chron. Eiterung rechts.	Bulbuswand eitrig infiltriert. Bulbus selbst wieder frei geworden. Ausgedehnte Sinusthrombose und Thrombose des oberen Stückes der Vena jugularis interna.
18. Gustav Martin, mitgeteilt ebenda S. 141. Chron. Eiterung links.	Der Bulbus venae jugularis hatte an der Sinusthrombose teilgenommen.
19. Fritz Nagel, mitgeteilt ebenda S. 153. Chron. Eiterung links.	Obtur. Thrombose des Bulbus venae jugularis als Teilerscheinung einer Sinusthrombose.

20. Christian Braunsdorf, mitgeteilt ebd. S. 156. Akute Eiterung rechts nach Felsenbeinfraktur.	Im Bulbus Blutgerinnsel, an der oberen Wand adhärente zahlreiche Streptokokken und Staphylokokken enthaltende Thrombenmasse. Die Infektion vom eiternden Mittelohr aus, wo ihr die den Sulcus sigmoideus durchquerende Fraktur Gelegenheit bot, nach dem Sinus fortzuschreiten. An dieser Stelle sind jedenfalls die Mikroorganismen in die Blutbahn gelangt, welche zu der Thrombose im Bulbus Veranlassung gegeben haben. Bei der Sektion war der Sinus, insbesondere auch seine Intima, wieder intakt.
21. Bertha Nethge, mitgeteilt ebenda S. 160. Chron. Eiterung links.	Der Bulbus venae jugul. hat an der Sinusthrombose nicht teilgenommen.
22. Theodor Zschenderlein, mitgeteilt ebd. S. 162. Chron. Eiterung rechts.	Dasselbe.
23. Luise Kessler, mitgeteilt ebenda S. 194. Chron. Eiterung rechts.	Eitrige obturierende Thrombose des Bulbus v. jugul. als Teilerscheinung einer Sinusthrombose.
24. Martha Gädicke, mitgeteilt ebenda S. 196. Chron. Eiterung rechts.	Im Bulbus noch zerfallene Thrombenreste; Bulbusthrombose Teilerscheinung einer Sinusthrombose. In der lateralen Venenwand ein stecknadelkopfgrosses Loch. Vena condyloidea thrombosiert.
25. Karl Rothe, mitgeteilt ebenda S. 199.	Eitrig zerfallene obtur. Bulbusthrombose als Teilerscheinung einer Sinusthrombose.
26. Anna Zeising, mitgeteilt ebenda S. 229. Chron. Eiterung rechts.	Der Bulbus venae jugularis hatte sich an der Sinusthrombose nicht beteiligt.
27. Amalie Sparing, mitgeteilt Arch. f. Ohrenheilkunde Bd. 54. S. 82. von Grunert u. Schulze. Subakute Eiterung rechts.	Isolierter obturierender weisser Thrombus im Bulbus, welcher sich nach unten in die V. jug. int. fortsetzt.
28. Ernst Gommel, mitgeteilt ebenda S. 97. Chron. Eiterung rechts.	Obtur. zerfallene Bulbusthrombose als Teilerscheinung einer allgemeinen Sinusthrombose.
29. Karl Ritter, mitgeteilt ebenda S. 100. Chron. Eiterung rechts.	Obtur. zerfallene Bulbusthrombose, als Teilerscheinung einer Sinusthrombose.
30. Georg Ratajewsky, mitgeteilt ebenda S. 104. Chron. Eiterung links.	Braunrothes, der Wand fest anhaftendes Gerinnsel im Bulbus v. jugul. als Teilerscheinung einer Sinus sigmoideus-Thrombose.
31. Richard Krüger, mitgeteilt ebenda S. 114. Chron. Eiterung rechts.	Zerfallene obtur. Bulbusthrombose als Teilerscheinung einer ausgedehnten Sinusthrombose.
32. Paul Reisse, mitgeteilt Arch. f. Ohrenheilkunde. Bd. 57. S. 34 von Grunert. Chron. Eiterung links.	Dasselbe.
33. Richard Schäfer, mitgeteilt ebenda S. 37. Chron. Eiterung rechts.	Zerfallene obtur. Bulbusthrombose als Teilerscheinung einer Sinusthrombose.

34. Otto Wiebach, mitgeteilt von Grunert und Schulze, Archiv für Ohrenheilkunde. Bd. 57. S. 55.	Zerfallene obtur. Bulbusthrombose als Teilerscheinung einer Sinusthrombose.
35. Alfred Fiedler, mitgeteilt von Grunert u. Schulze, Archiv für Ohrenheilkunde. Bd. 59. S. 183. Chron. Eiterung links.	Dasselbe.
36. Karl Bosse, mitgeteilt von Schulze, Arch. f. Ohrenheilk. Bd. 59. S. 102.	Der Bulbus hatte an der Sinusthrombose nicht teilgenommen.
37. Friedrich Schmidt (Fall 7 d. Kasuistik cf. S. 32.) Chron. Eiterung rechts.	Obt. Bulbusthrombose Teilerscheinung einer ausgedehnten Sinusthrombose.

Ich habe in der voranstehenden Tabelle nur solche Fälle unserer Klinik zusammengestellt, welche zur Sektion gekommen sind, weil nur bei ihnen zu erwarten ist, dass die vorliegenden pathologisch-anatomischen Verhältnisse durchsichtig genug sind, um wenigstens einigermaßen Klarheit in obige Fragen zu bringen.

Jene Tabelle umfasst Fälle von zur Sektion gekommener otogener Sinusthrombose seit dem Jahre 1896. Die vor dieser Zeit beobachteten Fälle sind deshalb nicht berücksichtigt worden, weil wir erst seit jener Zeit auf Leuterts Anregung hin der hier in Rede stehenden Örtlichkeit die ihr gebührende Aufmerksamkeit geschenkt und deshalb in den Sektionsprotokollen gerade auf die Beschaffenheit des Bulbus grossen Wert gelegt haben.

Unser Material umfasst 37 Fälle, bei denen die Autopsie mehr oder weniger ausgedehnte Thrombosen der Hirnblutleiter festgestellt hat. Unter diesen 37 Fällen hat sich der Bulbus nur 13 mal als frei von Thrombose erwiesen.

Wir können daraus den Schluss ziehen, dass unter 3 Fällen von otogener Sinusthrombose 2 mal darauf zu rechnen ist, dass auch der Bulbus an der Thrombose beteiligt ist.

Schon diese Häufigkeit der Bulbusthrombose im Verhältnis zur Sinusthrombose überhaupt rechtfertigt eine grössere Beachtung dieses Gegenstandes, als sie ihm bis jetzt vielfach noch zuteil wird.

Von den übrig bleibenden 24 Fällen von Thrombose war die Thrombose 3 mal auf den Bulbus venae jug. beschränkt, in 21 Fällen war die Bulbusthrombose eine Teilerscheinung einer mehr oder weniger ausgedehnten Hirnsinusthrombose.

Hieraus ergibt sich die relative Seltenheit einer isolierten Bulbus-

thrombose, welche ja auch aus den Berechnungen anderer Autoren hervorgeht.

So fand sie Hessler (zitiert nach Leutert[1]) unter einer grossen Zahl von aus der Literatur zusammengestellten Fällen 2, bezw. 3 mal. Jansen[25]) sah sie unter 12 in einem Jahre beobachteten Thrombosefällen 2 mal. Nach Leutert[1]) kamen auf 11 Fälle 3 isolierte Thrombosen des Bulbus.

Ist schon andererseits (Jansen[25])) darauf aufmerksam gemacht worden, dass die isolierte Thrombose des Bulbus vorwiegend bei akuten Otitiden vorzukommen scheint, so sprechen unsere Beobachtungen für die Richtigkeit dieser Auffassung. Allen drei Fällen von isolierter Bulbusthrombose lag eine akute, bezw. subakute Otitis media zugrunde.

Hieraus ergibt sich, dass wir bei stürmischen pyämischen Erscheinungen, welche sich an akute Otitiden anschliessen, vorwiegend unser Augenmerk auf den Bulbus als den in erster Linie in Betracht kommenden Ausgangspunkt der Pyämie, zu richten haben.

Die Frage, wie oft in unseren Fällen die Thrombose im Bulbus primär entstanden ist, und wie oft sie sich erst sekundär an eine Thrombose anderer Hirnsinus angeschlossen hat, lässt sich nur für unsere Fälle isolierter Bulbusthrombose mit Wahrscheinlichkeit entscheiden, für welche wir den Bulbus auch als Ort der Entstehung der Thrombose anzusehen berechtigt sind. Für die übrigen Fälle dürfen wir aber keineswegs ohne weiteres voraussetzen, dass die die Thrombose der übrigen Hirnsinus begleitende Bulbusthrombose erst sekundär sich an die übrige Thrombose angeschlossen habe. Ein prägnantes Beispiel, welche Schwierigkeiten die Entscheidung dieser Frage in derartigen Fällen darbieten kann, zeigt uns der von Leutert[1]) aus unserer Klinik mitgeteilte Fall Neubert, für welchen der Autor selbst den Wahrscheinlichkeitsbeweis erbracht hat, dass die im Bulbus gefundene Thrombose im Bulbus selbst primär entstanden ist, wiewohl sich ein älterer Thrombus im Sinus sigmoideus vorfand. Der ältere Thrombus im Sinus sigmoideus war, wie Leutert hervorhebt, im Anschluss an eine Angina von neuem mit virulenten Infektionserregern infiziert worden und hat dann den Hauptthrombus im Bulbus induziert. „Er stand mit dem frischen Thrombus im Bulbus nicht im Zusammenhange und hat demnach für das Zustandekommen der Pyämie keine andere Bedeutung als eine entzündlich veränderte und für Mikroorganismen durchlässig gewordene Sinuswand.“ Hier, vom älteren Thrombus im Sinus sigmoideus aus, sind also die Mikroorganismen in die Blutbahn gelangt, welche dann weiter zentralwärts im Bulbus zur Bildung des Thrombus geführt haben (vgl. weiter unten: die Entstehung der primären Bulbusthrombose).

Die Bulbusthrombose war in 3 Fällen der 24 Thrombosen wandständig, und zwar in 2 Fällen isolierter Thrombose und in 1 Falle, in welchem die Thrombose eine Teilerscheinung anderer Thrombosen war.

Für die Ansicht Leuterts[1]), dass die wandständige Thrombose vorwiegend der Domäne der akuten Otitis media angehöre, spricht auch unsere Erfahrung. Denn in allen unseren drei Fällen von wandständiger Thrombose liegt eine akute Mittelohreiterung zugrunde.

Wir können nicht annehmen, dass dieses Zusammentreffen von wandständiger Thrombose und akuter Mittelohreiterung ein rein zufälliges ist, vermuten vielmehr, wie das auch bereis Leutert getan, einen kausalen Zusammenhang zwischen beiden.

Wenn auch zwischen wandständiger und obturierender Thrombose insofern nur ein gradueller Unterschied besteht, als auch jeder obturierende Thrombus ein wandständiges Stadium durchgemacht haben muss, so ist es doch auffallend, dass wir bei den an den Folgen chronischer Eiterung Verstorbenen, wenn es sich dabei um Sinusthrombose handelt, in der Regel eine obturierende Thrombose finden, bei den akuten Fällen aber auffallend häufig eine wandständige. Welches hemmende Moment verhindert in den akuten Fällen die Ausbildung eines wandständigen Thrombus zu einem obturierenden? Per exclusionem anderer Ursachen ist es möglicherweise die verschiedene Virulenz der Bakterien in beiden Otitisformen welche für die Bildung der beiden Thrombenarten entscheidend ist.

Die spezielle Pathogenese der Thrombose des Bulbus venae jugularis.

Die allgemein-pathologischen Vorgänge, welche zur Entstehung einer Bulbusthrombose führen, decken sich mit denen, welche bei der Entstehung der Sinusthrombose wirksam sind. Wir können daher unter Hinweis auf die Beschreibung derselben in den bekannten Büchern von Körner[8]) und Macewen[2]) über dieselben hinweggehen und uns auf die Beschreibung der speziellen pathologischen Momente beschränken, welche für das Zustandekommen einer Bulbusthrombose maßgebend sind.

Die primäre Bulbusthrombose kann entstehen:

a) auf traumatischem Wege und zwar
   α) durch direkte Verletzung des Bulbus;
   β) durch Verletzung eines Sinusabschnittes mit folgender indirekter Entstehung eines Thrombus im Bulbus.

ad α. Der Bulbus venae jugul. ist der Gefahr der direkten Verletzung bei Ausführung der Parazentese des Trommelfells dann ausgesetzt, wenn

er sich bei bestehender konginentaler Lücke des Paukenhöhlenbodens hernienartig in die Paukenhöhle vorwölbt. Nach Körner[8]) ist dieses fatale Ereignis bisher 5 mal beobachtet worden. 4 mal war es von keinen üblen Folgen begleitet, 1 mal schloss sich Pyämie an (Fall von Brieger[26]), zitiert nach Körner). Bei dem unvorsichtigen Gebrauch von Instrumenten beim Ausräumen des Paukenhöhlenbodens ist der Bulbus gleichfalls der Gefahr einer direkten Verletzung ausgesetzt. So verletzte ihn Dench[27]) (zitiert nach Körner) beim Auskratzen einer eiternden Paukenhöhle. Die sich an dieses Ereignis anschliessende Phlebitis der Jugularis wurde mit Erfolg operiert.

Bei der relativen Häufigkeit von Dehiszenzen im Boden der Paukenhöhle einerseits und dem vielfach noch üblichen blinden Herumarbeiten im Kellerraum der Paukenhöhle muss es wunder nehmen, dass nicht öfter über direkte Verletzungen des Bulbus berichtet worden ist.

Wir selbst haben in unserer Klinik dieses Ereignis 2 mal erlebt; 1 mal im Anschluss an das Abmeisseln des unteren Margo tympanicus und 1 mal beim vorsichtigen Absondieren des Paukenhöhlenbodens mit der Tenotomsonde. In dem letzteren Falle muss man annehmen, dass die Bulbuswand bereits krankhaft erweicht war.

In beiden Fällen stand die Blutung sofort auf Tamponade, und hat die Verletzung des Bulbus zu keinen weiteren Störungen im Heilungsverlauf geführt.

Wir haben noch einen weiteren interessanten Fall von direkter Bulbusverletzung beobachtet, in welchem dieses Ereignis auch keine weiteren nachteiligen Folgen für den Verletzten gehabt hat. Ein Kollege auf dem Lande hatte in Narkose den Versuch einer instrumentellen Fremdkörperextraktion gemacht. Eine plötzlich auftretende, sehr starke venöse Blutung zwang ihn, den Operationsversuch zu unterbrechen und das Ohr zu tamponieren.

Nach der operativen Entfernung des in die Paukenhöhle eingekeilten Fremdkörpers bei dem uns zugewiesenen Patienten zeigte es sich, dass der Bulbus venae jugularis am Boden der Paukenhöhle freigelegt und eine mit Blutcoagulum verklebte Risswunde zeigte.

ad *β*. Es kann zu einer Thrombenbildung im Bulbus venae jugularis auf indirektem Wege (Leutert) kommen bei einer Verletzung des Sinus sigmoideus.

In der Literatur sind Fälle von Schädelbasisfraktur mitgeteilt, bei denen es unter pyämischen Erscheinungen zum Tode gekommen ist. Aber die mitgeteilten Sektionsbefunde lassen oft diejenige Exaktheit der Untersuchung des venösen Gefässrohres vermissen, welche nach unseren heutigen Anschauungen ein unbedingtes Erfordernis einer Sektion bei Pyämie ist.

Um so wertvoller ist folgender in unserer Klinik beobachtete einschlägige Fall*):

Ein 58jähriger Mann war 3 Wochen vor der Aufnahme in die Klinik von einem Stiere zu Boden geworfen worden und hatte dabei eine Schädelbasisfraktur erlitten. Das einzige Symptom, welches auf eine Beteiligung des Ohres hinwies, war eine Blutung aus dem Ohr. Es kam dann zu einer Eiterung des Ohres, und der Patient ging schliesslich unter septikopyämischen Erscheinungen zugrunde. Nach dem Sektionsbefund konnte kein Zweifel darüber bestehen, dass trotz der anderweitigen festgestellten schweren Verletzungen die Todesursache lediglich in der Komplikation von seiten des verletzten Ohres zu suchen war. Die Fraktur des Schläfenbeins war eine so ausgedehnte, dass der Mangel ausgesprochener lokaler Symptome auffallend war. Mangels der Aufnahme eines Ohrbefundes sofort nach dem Unfall ist eine Rekonstruktion der im Anschluss an das Trauma eingetretenen pathologischen Vorgänge nur auf Grund der Anamnese sowie unserer Beobachtung des Kranken in der Klinik möglich. Es ist danach am wahrscheinlichsten, dass die Kontusion eine Trommelfellruptur herbeiführte, die späterhin zu einer Infektion des Mittelohres Veranlassung gab. Doch lässt der Sektionsbefund auch die Möglichkeit zu, dass die festgestellte Perforation des Trommelfells eine alte war (vielleicht von einer früheren Influenza-Otitis herrührend), und dass die Fraktur des Schläfenbeins dann entweder eine Exazerbation einer alten Otitis, oder das Fortschreiten einer solchen im Gefolge hatte. Die Todesursache war eine Septikopyämie, deren Ausgang von dem erkrankten Ohre, bezw. Sinus uns nur durch Zufall einwandsfrei festzustellen gelang. War doch im Sinus selbst, auch an der der Frakturstelle anliegenden Wand nichts Pathologisches zu entdecken, und selbst das im Bulbus venae jugularis gefundene Gerinnsel wäre ohne mikroskopische Untersuchung sicher für ein postmortales gehalten worden, zumal auch hier die Venenwand intakt zu sein schien. Durch die mikroskopische Untersuchung indessen gelang es nachzuweisen, dass wir die Reste eines infektiösen Thrombus vor uns hatten.

Diese Beobachtung lässt den Fall in klarstem Lichte erscheinen Die Infektion ist vom Mittelohr, wo ihr die den Sulcus sigmoideus durchquerende Fraktur Gelegenheit dazu bot, nach dem Sinus fortgeschritten. Die hier entstehende Thrombose blieb zunächst latent, löste sich jedenfalls später ab und gelangte in die Blutbahn. Schon vorher mag sich vielleicht auf embolischem Wege ein kleiner Thrombus im

*) Mitgeteilt Arch. f. Ohrenhlkde. Bd. 49. S. 156 von Grunert u. Zeroni.

Bulbus venae jugularis gebildet haben, der aber auch bereits im Begriff war, sich abzulösen, und den wir das Glück hatten, bei der Sektion noch zu finden. Dieser Fall lehrt uns, dass die anscheinend intakte Sinuswand nicht als Beweis dafür gelten kann, dass eine Pyämie ohne Vermittlung durch Sinusthrombose entstanden ist, sondern dass die Regeneration der Intima nach Loslösung der Thromben rasch und völlig eintreten kann.

b) Durch Kontaktinfektion von der kranken Paukenhöhle her.

Die Gefahr der Kontaktinfektion des Bulbus ist am naheliegendsten bei ausgedehnteren Dehiszenzen im Boden der Paukenhöhle, die zur Folge haben, dass der Bulbus direkt der erkrankten Paukenhöhlenschleimhaut anliegt.

So hat z. B. Bürkner[28]) einen Fall mitgeteilt, in welchem eine derartige Kontaktinfektion des Bulbus bei bestehenden Dehiszenzen im Boden der Paukenhöhle vorgelegen hat. Die der Fossa jugularis zugekehrte Wand des thrombosierten Bulbus war in einer geringen Ausdehnung verfärbt, wulstig infiltriert. In der papierdünnen knöchernen Zwischenwand zwischen Paukenhöhle und Fossa jugularis bestanden feine Dehiszenzen. Die Paukenhöhle selbst war mit schmierig-weissen, dicken Eitermassen angefüllt.

Die Kontaktinfektion kann weiterhin zustande kommen durch Erkrankung der unteren Paukenhöhlenwand, wenn sich die Erkrankung derselben bis an den Bulbus erstreckt.

Wenn auch von vornherein einleuchtet, dass die Disposition zur Bulbuserkrankung um so grösser ist, je dünner die trennende Knochenwand zwischen Paukenhöhle und Fossa jugularis ist, so ist die Gefahr einer Bulbuserkrankung doch auch bei einem dickeren Paukenhöhlenboden nicht zu unterschätzen. Das gilt besonders für diejenigen Fälle, in welchen der Paukenhöhlenboden reich an pneumatischen Knochenzellen ist. Diese Zellen können der Sitz sehr hartnäckiger, wegen des ungünstigen Abflusses schwer heilbarer und sehr destruktiver Eiterungen sein.

Weiterhin kann die Kontaktinfektion des Bulbus erfolgen auf dem Wege der natürlichen Kommunikationen zwischen Paukenhöhle und Fossa jugularis.

Hierbei kommen in Betracht die zahlreichen Venen, welche das Dach der Fossa jugularis durchbohren und eine Verbindung mit der Paukenhöhle herstellen, ferner der feine Knochenkanal des Ramus auricularis vagi und der Kanal für den Nervus Jacobsonii, welcher

gewöhnlich zwischen der Fossa jugularis und dem Canalis caroticus seine Mündung hat.

Auf allen diesen Wegen können selbst ohne Erkrankung des Knochens die Entzündungserreger von der erkrankten Paukenhöhle an den Bulbus venae jugularis herangelangen.

Wenn auch die peribulbären Eiteransammlungen in der Regel erst ein sekundärer Folgezustand der Bulbusthrombose sind, so können sie doch auch der Bulbusthrombose vorangehen und das Mittelglied sein zwischen der entzündlichen Paukenhöhlenerkrankung und der Bulbusthrombose. Sie würden dann in Analogie zu setzen sein mit den perisinuösen Abszessen, welche ebenfalls häufig das Zwischenglied sind zwischen Schläfenbeinerkrankung und infektiösen Sinusthrombosen, die letzteren erst induzierend.

Für die Richtigkeit dieser Auffassung spricht der Umstand, dass zuweilen peribulbäre Abszesse beobachtet werden ohne Bulbusthrombose. Immerhin ist bei der Deutung des kausalen Zusammenhanges zwischen einem peribulbären Abszess und einer neben ihm gefundenen Thrombose im Bulbus venae jugularis im einzelnen Falle die grösste Vorsicht geboten.

Mit einiger Wahrscheinlichkeit ist der peribulbäre Abszess nur dann für das primäre und die zugleich bestehende Bulbusthrombose für das sekundäre Moment anzusprechen, wenn der peribulbäre Abszess dem Kuppeldach des Bulbus gewissermaßen haubenartig aufsitzt, d. h. beschränkt ist auf den Bezirk des Bulbus, welcher dem Paukenhöhlenboden entspricht, und wenn er nicht, wie es in der Regel der Fall ist, mantelartig, mehr von der Seite her, den Bulbus umgreift.

Ein einschlägiges Beispiel von, unserer Ansicht nach, primärem peribulbären Abszess ist unser Fall 8 der Kasuistik.

c) Auf indirektem, embolischen Wege.

Wir haben diesen Entstehungsmodus der Bulbusthrombose, mit welchem uns Leutert[1]) zuerst bekannt gemacht hat, und bei welchem die Stromwirbelbildung im Bulbus venae jugularis den ausschlaggebenden ursächlichen Faktor abgibt, bereits oben beschrieben (vgl. S. 83).

Die Tatsache, dass eine Thrombose auf diesem Wege im Bulbus zustande kommen kann, und zwar vielleicht öfter, als man es jetzt noch gemeinhin annimmt, macht es uns zur Pflicht, bei der Deutung einer Bulbusthrombose als Kontaktthrombose, vermittelt durch eine Kontaktinfektion von der kranken Paukenhöhle her, die grösste Vorsicht obwalten zu lassen.

Nur wenn der kontinuierliche Zusammenhang der Phlebitis des Bulbus venae jugularis mit der Entzündung in der Paukenhhöle nach-

gewiesen ist, und wenn wir andere erkrankte Stellen im Sinusbezirk nicht vorfinden, von denen aus die Bakterien in die Blutbahn gelangt sein können, haben wir ein Recht von Kontaktthrombose zu reden. Misslingt der Nachweis des kontinuierlichen Zusammenhanges, welcher eventuell erst unter Zuhilfenahme des Mikroskopes erbracht werden kann, so müssen wir der Auffassung einer Kontaktthrombose um so skeptischer gegenüber stehen, als wir ja oben gesehen haben, dass die primäre Erkrankungsstelle im Sinus durch Ablösung des Thrombus und rasche Regeneration des Intimaendothels zur Zeit der bei der Sektion gefundenen isolierten Bulbusthrombose völlig ausgeheilt sein kann.

Weiterhin müssen wir für die Fälle, in denen man bei einer isolierten wandständigen Thrombose des Bulbus eine Kontaktinfektion von der kranken Paukenhöhle her annehmen will, fordern, dass die Wurzel des Thrombus sich in der, der Paukenhöhle zugekehrten Wand des Bulbus venae jugularis befindet.

Die sekundäre Thrombose des Bulbus venae jugularis entsteht in der Regel durch kontinuierliche Ausdehnung einer Sinus sigmoideus-Thrombose oder einer Sinus petrosus inf.-Thrombose auf den Bulbus.

Dass die Sigmoideusthrombose oft am Foramen jugulare Halt macht und den Bulbus selbst intakt lässt, hat seinen Grund in dem anatomischen Bau der Übergangsstelle des Sinus sigmoideus in die Vena jugularis, in der hier in der Regel vorkommenden Einschnürung des Sinus sowie dem scharfen Rande der Übergangsstelle.

Für die Fälle, in denen der Sinus petrosus inf. direkt in den Bulbus venae jug. mündet, ist ein kontinuierliches Übergreifen einer Petrosus inferior-Thrombose auf den Bulbus ohne weiteres möglich. Aber auch, wenn der S. petrosus inferior etwas tiefer, in die Jugularvene selbst, mündet, unterhalb des Bulbus, ist bei dem oben geschilderten Mechanismus der Blutbewegung im oberen Venenabschnitt und dem Bulbus nicht schwer zu verstehen, weshalb von der Mündungsstelle des Inferior sich die Thrombose leicht retrograd auf den Bulbus fortsetzen kann.

Die Gefahren der Bulbus venae jugularis-Thrombose für den Organismus. Insofern die Bulbusthrombose, mag sie isoliert sein oder als Teilerscheinung einer mehr oder weniger ausgedehnten Hirnsinusthrombose auftreten, in gleicher Weise wie die letztere den Organismus nach den beiden Richtungen hin bedroht, dass sie zu Toxinämie und zu Metastasenbildung führen kann, nimmt sie der Hirnsinusthrombose gegenüber keine Sonderstellung ein.

Ihre Sonderstellung jener gegenüber ist aber begründet durch ihre anatomische Lokalisation, die damit in Verbindung stehenden mög-

lichen Folgezustände und ihre von ihrer anatomischen Lage abhängige erschwerte Zugänglichkeit für das Messer des Chirurgen.

Liegt bei der infektiösen Thrombose der Hirnblutleiter ausser der Gefahr der septischen bezw. pyämischen Allgemeininfektion des Körpers auch die Möglichkeit einer zu Leptomeningitis oder Hirnabszess führenden Kontaktinfektion der weichen Hirnhäute und des Gehirns vor, so lässt die Lokalisation der Bulbusthrombose eine solche Gefahr nicht aufkommen; diese Gefahr müsste erst vermittelt werden durch ein retrogrades Übergreifen der Thrombose vom Bulbus auf die Hirnsinus.

Es bleibt mithin für die Bulbusthrombose nur die Gefahr der toxischen bezw. pyämischen Allgemeininfektion sowie die Gefahr der Bildung tiefer Senkungsabszesse an der Schädelbasis und am Halse übrig.

Die toxische Allgemeininfektion wird vermittelt durch die Aufnahme der im Thrombus gebildeten giftigen Stoffwechselprodukte der Bakterien in das Blut. Sie ist um so ausgesprochener, je virulentere Bakterien (in der Regel Streptokokken) der Thrombus birgt. Sie unterscheidet sich indessen durch nichts von der durch Thrombose eines anderen Hirnsinus bedingten Allgemeininfektion.

Anders verhält es sich mit der Gefahr der Metastasenbildung. Wenn auch der Bulbus in der Regel die Passage darstellt für Thrombenpartikel, welche aus den thrombosierten Hirnsinus in den übrigen Körper, vor allem die Lungen verschleppt werden, und wenn im Speziellen die Vena jugularis interna der Hauptweg ist, auf welchem sowohl bei Sinus- wie bei Bulbusthrombose die zu Metastasenbildung führende Aussaat infektiösen thrombotischen Materials erfolgt, so stehen dem thrombosierten Bulbus für diese Aussaat ausserdem so viele und so variable Wege zu Gebote, wie sie kaum ein Abschnitt des Hirnsinusrohres aufweist.

Wir haben oben gesehen, dass die venösen Verbindungswege zwischen Bulbus und anderen venösen Gefässbezirken, welche für diese Aussaat in Betracht kommen können, so viele Varietäten aufweisen, dass es schwer ist zu entscheiden, was Regel und was Varietät ist.

Vor allem kommen diejenigen Bahnen in Betracht, welche sich durch eine gewisse Lumenweite auszeichnen; es sind dies für die Fälle, in denen sie in den Bulbus münden, der Sinus petrosus inferior, sowie die Venae condyloideae.

Was das Verhältnis von Bulbus- und Inferiorthrombose anbetrifft, so ist die Regel die, dass eine Bulbusthrombose sich anschliesst an eine Inferiorthrombose. Eine vom thrombosierten Bulbus auf den Petrosus inferior sich ausdehnende Thrombose scheint das seltenere Vorkommnis zu sein. Die in der Literatur niedergelegten Sektions-

befunde sprechen für diese Auffassung, wenn auch in vielen Fällen von ausgedehnter Thrombose eine Rekonstruktion des Weges, welchen die Thrombose eingeschlagen hat, nicht mehr möglich ist.

Die Ursache, weshalb vom thrombosierten Bulbus her das Zustandekommen einer Inferiorthrombose auf retrogradem Wege so erschwert ist, scheint in dem steilen, der Senkrechten sich nähernden Verlaufe des Petrosus inferior zu liegen.

Um in einem mit ausgedehnter Sinusthrombose komplizierten Falle von Bulbusthrombose eine zugleich vorhandene Inferiorthrombose als eine sekundär an die Bulbusthrombose angeschlossene auffassen zu können, muss durch das Freisein des Sinus cavernosus resp. petrosus superior der Nachweis erbracht sein, dass ein anderer kontinuierlicher Zusammenhang zwischen Inferiorthrombose und Hirnsinusthrombose nicht besteht. Aber selbst wenn dieser Nachweis erbracht ist, ist diese Deutung der Inferiorthrombose noch keine eindeutige. Es braucht nur nach dem bereits Auseinandergesetzten darauf hingewiesen zu werden, dass dieser vorher vorhandene Zusammenhang zur Zeit der Sektion vielleicht nicht mehr erkennbar ist, weiterhin auf das aus der Körnerschen Klinik durch Muck [29]) mitgeteilte Vorkommen einer sprungartigen Verbreitung der Thrombose.

Auf dem Wege des Sinus petrosus inferior ist bei bestehender Bulbusthrombose eine Aussaat infektiösen Materiales in retrograder Weise, vermittelt durch den Sinus cavernosus und Sinus Ridlei, nach der anderen, gesunden Seite hin möglich.

Die anderen venösen Verbindungsbahnen, welche möglicherweise für die Verschleppung thrombotischen Materiales vom Bulbus her in Betracht kommen können, habe ich im anatomischen Teile beschrieben. Hier sei nur eine erwähnt, von welcher wir tatsächlich gesehen haben, dass sie die Verbindung hergestellt hat zwischen dem Bulbus und dem Plexus venosus spinalis. Es handelt sich um unseren Fall Schmidt (Fall 7 der Kasuistik). Vom thrombosierten Bulbus venae jugularis war die eitrige Thrombose fortgeschritten auf den Petrosus inferior. Zwischen dem Sinus petr. inferior und dem Plexus venosus basilaris und spinalis bestand ein ebenfalls im Zustande der Thrombose befindlicher venöser Verbindungsast, durch dessen Vermittlung sich die Thrombose ausgedehnt hatte auf den Plexus basilaris und Plexus spinalis der beiden oberen Halswirbel. Der Plexus spinalis wiederum steht in Verbindung mit dem venösen Plexus vertebralis, und es war so die Möglichkeit einer Aufnahme infektiösen Materiales in die Blutbahn auf dem Wege einer ausgedehnten venösen Gefässschleife gegeben.

Der zweite vornehmlich in Betracht kommende Weg für die

pyämische Allgemeininfektion bei bestehender Bulbusthrombose sind die Venae condyloideae.

Wir haben im anatomischen Teile gesehen, dass sowohl die Vena condyl. posterior wie die anterior, besonders aber die letztere, nicht selten in den Bulbus selbst münden. Sie verbinden dann den Bulbus mit den tiefen Nackenvenen, dem Plexus venosus spinalis und vertebralis. Auch wenn nur eine dieser beiden Venen in den Bulbus mündet, kann die andere infolge einer nicht selten vorkommenden Kommunikation beider im Canalis condyloideus den Weg abgeben, auf welchem das infektiöse Material vom Bulbus aus verschleppt wird.

Dass die Venae condyloideae in der Tat nicht selten bei bestehender Bulbusthrombose die Ausdehnungswege der Thrombose auf die tieferen venösen Geflechte sind, ist bei Sektionen durch den Nachweis einer eitrig zerfallenen Thrombose in denselben wiederholt bestätigt worden.

Naturgemäss ist die Gefahr einer Verschleppung von Thrombenteilchen auf diesen Wegen um so grösser, ja grösser das Lumen dieser Venen ist. Welche Verschiedenheiten bezüglich der Grösse des Lumens vorkommen, ist aus dem anatomischen Teile dieser Arbeit zu ersehen. Ich habe einen Fall gesehen, in welchem der Durchmesser der Vena condyl. anterior 1 cm betrug.

Bildung von Senkungsabszessen im Anschluss an Thrombose des Bulbus venae jugularis.

1. Intravenöse Abszesse.

Der von der eitrigen Einschmelzung eines obturierenden Thrombus im Bulbus venae jugularis herrührende Eiter kann nicht nur zu einer secundären eitrigen Einschmelzung einer Jugularisthrombose führen, sondern sich auch nach dem Gesetze der Schwere in der Jugularis, wenn diese leer ist bei obturierender Bulbusthrombose — also bis zur Einmündungsstelle der Vena facialis communis — herabsenken, bis er einen Widerstand findet an der, oberhalb der Einmündung der Vena facialis angelegten Venenligatur. Das mit Eiter gefüllte entzündete Venenohr schwillt dann an und überträgt die Entzündung auf die perivenösen Weichteile, dieselben oft in den Zustand ödematöser, sulziger und missfarbener Beschaffenheit versetzend. Wenn der Eiter nicht durch Inzision der Vene entleert wird, perforiert er die Venenwand und führt zur Bildung eines perivenösen Abszesses.

Wir haben es in diesen Fällen also mit echten Senkungsabszessen zu tun, welche ich absondern möchte von den oft ausgedehnten Eiteransammlungen in der Jugularis, welche durch Einschmelzung von

Jugularisthromben entstehen, und welche oft ihren zentralen Abschluss finden durch einen soliden Gefässpfropf. Freilich sind in beiden Fällen die Einwirkungen des intravenösen Eiters auf die Weichteilumgebung dieselben.

2. Extravenöse Abszesse.

α) Peribulbäre Abszesse.

Sie entstehen durch Kontaktinfektion des peribulbären Gewebes von der erkrankten Bulbuswand aus oder, was häufiger der Fall ist, dann, wenn die Bulbuswand durch Nekrose fistulös durchbrochen ist.

Sie umgreifen gewöhnlich den Bulbus nur partiell, bald von seiner medianen, bald von seiner lateralen Seite her. Nach unten können sie in die perivaskulären Senkungsabszesse übergehen, nach oben können sie sich in die Schädelhöhle hineindrängen.

Einen einschlägigen Fall der letzteren Art haben wir in der Privatpraxis von Geheimrat Schwartze beobachtet. Es bestand hier ein perisinuöser Abszess, den wir herzwärts bis an sein Ende, welches dem unteren Sinus sigmoideus-Knie — Übergang des vertikalen Sinus sigmoideus-Teiles in den horizontalen am zentralen Sinus-Ende — entsprach, verfolgten. An den perisinuösen Abszess schloss sich nun herzwärts eine ca. 1 cm breite Partie an, in welcher die gesunde Sinuswand direkt mit dem Knochen in Kontakt stand. Zentralwärts von dieser gesunden Partie fanden wir eine zweite Eiteransammlung zwischen Sinuswand und Knochen, welche wir zunächst für einen zweiten, mit dem ersten nicht in kontinuierlichem Zusammenhang stehenden perisinuösen Abszess hielten. Es zeigte sich aber bei der Sektion, dass dieser vermeintliche zweite perisinuöse Abszess ein peribulbärer Abszess war, welcher sich rückwärts durch das Foramen jugulare in die Schädelhöhle gedrängt hatte.

Die peribulbären Abszesse können, sich mehr horizontal unter der Schädelbasis ausbreitend, hier zu ausgedehnten Abszedierungen führen, welche sich unter Umständen einen Ausweg nach dem Rachen suchen (Jansen).

β) Perivaskuläre Senkungsabszesse.

Die Eitersenkung erstreckt sich die grossen Halsgefässe, deren Gefässscheide folgend, entlang und kann den Pleura- oder Mediastinalraum perforieren. Die umgebenden Weichteile des Senkungsabszesses sind in geringeren (ödematöse Schwellung) oder stärkeren Graden (eitrige Infiltration, Nekrose, Gangrän etc.) durch den Senkungsabszess in Mitleidenschaft gezogen.

Die Vena jugularis interna kann sekundär erkranken; die sekundäre Entzündung der Venenwand kann zu Thrombose des Venen-

inhaltes führen; in manchen Fällen findet man die Vene als isolierten, aus seiner Umgebung wie herauspräparierten, missfarbenen Strang mitten durch den Abszess verlaufend, oder, wie wir es gesehen und wie es auch von anderer Seite (Körner) mitgeteilt ist, in grösserer oder geringerer Ausdehnung durch Nekrose zugrunde gegangen.

3. Tiefe Abszesse in der Nackengegend.

Diese Abszesse haben in der Regel ihren Sitz unter der tiefen Faszie im oberen Dritteil des hinteren Halsdreiecks. Sie entstehen durch Fortleitung der Entzündung vom erkrankten Bulbus auf dem Wege der Foramina condyloidea nach aussen, und zwar gelangen die Entzündungserreger entweder durch thrombosierte Venen der Foramina condyl. selbst an die Aussenfläche des Schädels oder extravenös, d. h. neben den in den Foramina befindlichen Venen. Wenn die Entzündungserreger das Foramen condyloideum anterius passieren, so nehmen sie ihren Weg neben der Nervenscheide des Hypoglossus.

Es sind in der Literatur mehrere Fälle niedergelegt, in denen direkt Eiter durch die Foramina nach aussen abfloss.

Die auf die geschilderte Weise entstehenden tiefen Nackenabszesse senken sich teils, dem Gesetz der Schwere folgend, nach unten, teils zeigen sie die Neigung, sich mehr in horizontaler Richtung unter der Schädelbasis auszubreiten, die Weichteile der Schädelbasis unterminierend und die untere Fläche der Schädelbasis selbst freilegend.

Das letztere ist besonders dann der Fall, wenn ihrer Entstehung eine ausgedehnte Thrombose des tiefen venösen Nackengeflechtes und des Plexus venosus vertebralis zugrunde liegt.

In diesen Fällen entstehen zuweilen zunächst multiple kleinere Abszesse, deren ursächlicher Zusammenhang mit den ausgedehnten Venenthrombosen sich bei frühzeitiger Eröffnung noch nachweisen lässt. Bei längerem Bestehen konfluieren dann diese Einzelabszesse zu einem einzigen grösseren Eiterherd.

In Fällen von ausgedehnten Abszessen unter der Schädelbasis kann die Gelenkverbindung zwischen Occiput und Atlas in Mitleidenschaft gezogen werden; nicht nur periartikuläre Eiteransammlungen haben wir gesehen, sondern auch artikuläre, welche zu einer kariösen Arrosion der Kondylen geführt hatten.

Die hier in Rede stehenden Fälle haben zuweilen zu Fehldiagnosen geführt, insofern, als eine primäre Erkrankung des Hinterhaupt-Atlasgelenkes angenommen wurde.

Auch kariöse Arrosion der hinteren Abschnitte der oberen Halswirbel durch diese tiefen Nackenabszesse ist bereits mehrfach beobachtet worden.

Eine weitere Gefahr dieser tiefen Abszesse besteht darin, dass die Membrana obturatoria posterior zwischen Occiput und Atlas perforiert werden kann, und der Eiter in den Spinalkanal einbricht.

Eine höchst merkwürdige und bisher nur selten beobachtete Art der Entstehung eines tiefen Nackenabszesses haben wir in unserer Klinik beobachtet (Fall VII der Kasuistik).

Hier war der Abszess entstanden durch Durchbruch einer extraduralen Eiteransammlung im Spinalkanal nach aussen.

Es ist dies unser schon erwähnte Fall Schmidt, in welchem vom erkrankten Bulbus her auf dem Wege des Sinus petrosus inferior und eines nach dem Plexus venosus spinalis bezw. basilaris führenden venösen Verbindungskanals eine infektiöse Thrombose dieser im Spinalkanal gelegenen venösen Geflechte induziert worden war. Diese Thrombose hatte zur Bildung eines tiefen Extraduralabszesses am vorderen Rande des Foramen magnum und zu einer extraduralen Eitersenkung längs der Medulla oblongata bis zum 2. Halswirbel geführt. Dann war der Eiter zwischen Occiput und Atlas durch die Membrana obturatoria nach aussen durchgebrochen und hatte jenen tiefen Weichteilabszess im hinteren oberen Halsdreieck induziert, nachdem er vorher von der schwarz verfärbten Dura des untersten Teiles der hinteren Schädelgrube, bezw. des obersten Teiles des Spinalkanals aus eine eitrige Leptomeningitis veranlasst hatte.

Wir sehen aus dem Gesagten, wie mannigfach die Wege sind, auf denen es bei der Bulbusthrombose zur Bildung eines tiefen Nackenabszesses kommen kann.

Kapitel V.

Die Diagnose der Bulbusthrombose.

Die Diagnose sowohl der isolierten Bulbusthrombose als auch einer Beteiligung des Bulbus venae jugularis an einer infektiösen Sinusthrombose ist vor einer Explorativoperation im allgemeinen nicht zu stellen.

Wir sind zunächst nur in der Lage, die Diagnose einer infektiösen Thrombose in irgend einem der in Betracht kommenden venösen Gefässabschnitte zu stellen, ohne sagen zu können, ob es sich dabei auch

um eine primäre oder sekundäre Lokalisation des Thrombus im Bulbus handelt.

Die Fälle, in denen sich schon vorher die Diagnose einer obturierenden Thrombose der sich als deutlicher Strang anfühlenden Vena jugularis interna stellen lässt, und welche dadurch in der Regel den Rückschluss zulassen auf das Vorhandensein eines Thrombus auch im obersten Venenabschnitt, dem Bulbus, sind relativ selten.

In der Regel vermögen wir die Diagnose einer Mitbeteiligung des Bulbus an einer ausgedehnten Sinussigmoideus-Thrombose erst durch die Exploration a) des Sinus sigmoideus und b) der Vena jugul. int. zu stellen.

ad a). Wenn wir den Sinus sigmoideus von seinen Thrombenmassen bis an das Foramen jugulare befreit haben und nun direkt Eiter aus dem Bulbus hervorquellen sehen, dann ist die Diagnose einer begleitenden Bulbusthrombose ebenso sicher, als wenn kein Eiter, aber auch kein Blut von unten hervordringt.

ad b). Wenn die Vena jugul. int. oberhalb der Einmündungsstelle der Vena facialis communis unterbunden wird und das Venenrohr oberhalb der Unterbindungsstelle leer ist, dann ist die Diagnose einer Bulbusthrombose ebenfalls gesichert.

Viel schwieriger gestalten sich die Verhältnisse bei dem Versuche, eine isolierte Thrombose des Bulbus, welche ja in der Regel eine wandständige ist, zu diagnostizieren.

Hierbei bietet die Exploration des Sinus sigmoideus keine so leicht zu beschaffenden Handhaben, weil wir zwar eine obturierende Thrombose desselben durch die Exploration auszuschliessen vermögen, nicht aber mit derselben Leichtigkeit eine wandständige.

Hierbei müssen wir uns des Edgar Meier-Whitingschen Verfahrens bedienen, welches darin besteht, dass man nach breiter Freilegung des Sinus sigmoideus zunächst an seinem zentralen Ende zwischen Knochen und Sinuswand einen festen, das Sinuslumen völlig komprimierenden Tampon legt, dann, nachdem man das Blut durch leichtes Streichen des Sinus mit dem Finger hirnwärts aus ihm herausgedrückt hat, das Wiedereindringen desselben von seiner Peripherie her verhindert durch das Einführen eines zweiten festen Tampons zwischen Knochen und dem peripheren Sinusende. Der zwischen den beiden Tampons nun blutleere Teil des Sinus kann inzidiert und seine Intima auf das sorgfältigste auf wandständige Thromben abgesucht werden.

Reizungs- oder Lähmungserscheinungen eines der Nerven, welche die Schädelhöhle durch das Foramen jugulare verlassen (Vagus, Accessorius, Glossopharyngeus), könnten die

Diagnose einer Thrombose in dem entsprechenden Venenabschnitt unterstützen. Indessen sind Symptome seitens dieser Nerven nur selten beobachtet worden. Bei keinem unserer eigenen Fälle sahen wir sie eintreten.

Die wenigen einschlägigen Fälle aus der Literatur hat Körner[8]) zusammengestellt: „Heiserkeit, Aphonie und Atemnot hat man bei Kompression des Vagus beobachtet[30a–c]). Tod durch Respirationslähmung beobachtete Beck [31]) bei Kompression, eitriger Perineuritis und fettiger Entartung des Vagus. Pulsverlangsamung bis auf 42 Schläge in der Minute bestand in dem Falle von Kessel[30]). Krämpfe im Gebiete des Accessorius (im Musculus sterno-cleidomastoideus und cucullaris) beobachtete Wreden[32]). In dem Falle von Beck bestand ferner Schlucklähmung durch Erkrankung des Glossopharyngeus. Gaumenmuskellähmung, wahrscheinlich durch Druck des Thrombus auf denselben Nerven, beobachtete Ludewig[33]). Auch den benachbarten Nervus hypoglossus, welcher durch das Foramen condyloid. ant. den Schädel verlässt, kann die periphlebitische Eiterung erreichen [30a, 31]) und lähmen."

Kapitel VI.

Die operative Ausräumung des Bulbus venae jugularis.

Abgesehen von den relativ seltenen Fällen isolierter infektiöser Thrombose des Bulbus venae jugularis, in denen die operative Eröffnung und Ausräumung des Bulbus als Operation eine Sonderstellung gegenüber den anderen gegen die otogene Thrombose gerichteten Operationsverfahren einnimmt, ist die Bulbusoperation nur ein Eingriff, welcher die Sinusoperation ergänzt, erweitert und welcher, wie R. Panse (l. c.) mit Recht sagt, die einzig sichere Gewähr bietet für eine völlige Ausschaltung des Eiterherdes in den dem Schläfenbeine benachbarten Venenteilen.

Wenn auch durch die Sinusoperation in Verbindung mit der Bulbusoperation eine radikale Ausschaltung der in dem oberflächlichen, dem Messer direkt zugänglichen Teile des venösen Gefässrohres lokalisierten infektiösen Thrombose ermöglicht wird, so darf man doch noch nicht von einer „Radikaloperation" der otogenen Blutleiterthrombose reden.

Das grosse, in das Gebiet der Schädelchirurgie fallende Problem der operativen Behandlung der otogenen Sinusthrombose, an dessen Lösung Ohrenärzte und Fachchirurgen ihre besten Kräfte setzen, ist erst dann als gelöst zu betrachten, wenn auch die Thrombosen der tieferen Hirnsinus, insbesondere die so deletäre Thrombose des Sinus cavernosus zielbewusst in das Bereich der operativen Behandlung gezogen werden können.

Und wir glauben, dass wir diesem Ziele nicht allzu fern mehr sind. Der Fingerzeig, auf welchem Wege man den erkrankten Sinus cavernosus operativ erreichen kann, ist durch die in dem letzten Jahrzehnt ausgebildete Methode der vollkommenen Freilegung der oberen Nebenhöhlen der Nase gegeben.

Wir vermögen jetzt nach Exstirpation des Siebbeinlabyrinthes ohne grosse Schwierigkeiten direkt bis an die Keilbeinhöhle heran zu gelangen; wir vermögen ihre nasale Wand zu entfernen, so dass die cerebrale für Auge und Messer vollkommen zugänglich ist. Von hier aus ist es möglich, direkt an den Sinus cavernosus heranzukommen.

Eröffnen diese Betrachtungen eine günstige Perspektive für unsere Aussichten, immer weiter Terrain zu gewinnen in dem Kampfe gegen die otogene Sinusthrombose, so bestehen andererseits natürliche Grenzen, an denen unser operatives Vorgehen zunächst noch unter allen Umständen Halt machen muss. Ich habe auf diese Grenzen der Operationsmöglichkeit der otogenen Sinusthrombose in einer Arbeit [34]) des Näheren hingewiesen und zwar vor allem auf die herzwärts gelegene Grenze, bis zu welcher wir eine infektiöse Thrombose direkt in Angriff nehmen können; es ist dies die Einmündungsstelle der Vena jugularis int. in die Vena subclavia.

Welche Erwägungen haben dazu geführt, den Bulbus venae jugularis selbst operativ in Angriff zu nehmen und zwar unter welchen Indikationen?

Wenn auch die Erfahrung gelehrt hatte, dass die Eröffnung und Ausräumung des thrombosierten Sinus sigmoideus in der Mehrzahl der Fälle otogener infektiöser Sinusthrombose genügte, um die Erkrankung, welche vor dieser Operation eine sehr schlechte Prognose gab, zu heilen, so erlebten wir es doch wiederholt, dass nach breiter Sinusausräumung mit Jugularisunterbindung noch spätere zum Tode führende Metastasen auftraten, deren Ausgangspunkt allein ein im Bulbus zurückgebliebener Thrombus gewesen sein konnte.

Drängte diese Erfahrung dazu, den Bulbus direkt in das Bereich der Sinusoperation zu ziehen, so mahnte auf der anderen Seite der Umstand, dass im allgemeinen die Sinusoperation in Verbindung mit

der Jugularisunterbindung allein (Zaufalsche Operation) genügte, um auch solche Fälle, bei denen eine infektiöse Sinusthrombose nachweisbar mit einer Bulbusthrombose kompliziert war, zur Heilung zu bringen, mehr zu einem zunächst exspektativen Verhalten dem Bulbus gegenüber.

Der Nachweis, dass in diesen auch zur Heilung gekommenen Fällen tatsächlich auch eine Bulbusthrombose neben der Sinusthrombose bestand, wurde dadurch erbracht, dass nach vollkommener Entfernung der Thrombusmassen aus dem Sinus bis an den Bulbus heran keine Blutung aus dem letzteren erfolgte; in anderen Fällen liess sich die sichere Diagnose einer gleichzeitigen Bulbusthrombose erst nachträglich bei der Vornahme der Verbandwechsel stellen; sei es, dass man hierbei jauchige, mit Thrombenteilen gemischte Flüssigkeit spontan oder bei Druck auf die Vena jugularis interna aus dem Bulbus hervorquellen sah, sei es, dass der eitrig zerfallene Thrombus sich nachträglich in das oberhalb der Ligaturstelle geschlitzte Venenrohr herabsenkte und so entleerte.

Die Heilung der Bulbusthrombose erfolgte in diesen Fällen entweder spontan, ohne dass überhaupt am Bulbus gerührt wurde, oder durch Maßnahmen nicht operativer Natur, welche anstrebten, der Bulbusthrombose ohne vollkommene operative Freilegung und Eröffnung des Bulbus noch Herr zu werden.

Die erste Gruppe der Fälle umfasst diejenigen, bei denen durch die Sinusoperation das Fieber wie abgeschnitten war.

„Dass man (s. Grunert[5]) in diesen immerhin relativ seltenen Fällen nicht am Bulbus rührt, wenn keinerlei objektive Zeichen darauf hindeuten, dass der Bulbusthrombus in eitrigem Zerfall begriffen ist, versteht sich von selbst, beweist doch der Abfall des Fiebers nach Ausräumung des Sinusthrombus, dass von dem zugleich thrombosierten Bulbus aus keine Aufnahme infektiösen Materiales mehr in das Blut stattfindet.

Aber auch in denjenigen Fällen sofortigen Temperaturabfalles nach der Sinusoperation soll man nicht an dem Thrombus im Bulbus rühren, wenn durch das Hervorquellen von Eiter aus dem Bulbus der Beweis erbracht ist, dass der im Bulbus befindliche Thrombus in eitrigem Zerfall begriffen ist.

Vielmehr ist es ratsam, in solchen Fällen den von unten hervorquellenden Eiter durch einen sorgfältig bis an den Bulbus heran locker eingeführten Gazestreifen oder durch vorsichtige Irrigationen mit ganz geringem Druck der Spülflüssigkeit abzuspülen."

Anders verhielten wir uns in der zweiten Gruppe von Fällen, in denen nach Ausräumung des Sinus noch Fieber fortbestand, als dessen

Ursache per exclusionem die fortdauernde Resorption infektiösen Materiales vom Bulbus venae jugularis aus angesehen werden musste.

Wenn in diesen Fällen das nach der Sinusausräumung fortbestehende Fieber keine bedrohliche Höhe annahm, keine Schüttelfröste fortbestanden und das Allgemeinbefinden des Kranken ein befriedigendes blieb, so versuchten wir bei objektiven Zeichen eines eitrigen Zerfalles des Bulbusinhaltes — Hervorquellen von Eiter oder Jauche aus dem Bulbus spontan oder bei Druck auf die seitliche Halsgegend, Stehen fötider Flüssigkeit im untersten Ende des Sinus sigmoideus — zunächst, durch gewisse Maßnahmen nicht operativer Art der Bulbusthrombose Herr zu werden.

Die Maßnahmen, welche es uns in manchen Fällen ermöglichten, den Heilungsverlauf einer Bulbusthrombose günstig zu beeinflussen und die eingreifende Bulbusoperation zu vermeiden, sind von mir [5]) folgendermaßen beschrieben worden:

Dreierlei Wege stehen uns zur Erreichung dieses Zieles zu Gebote: erstens die Inangriffnahme des Bulbusinhaltes vom zentralen Ende des Sinus sigmoideus aus, zweitens die Inangriffnahme von der oberhalb der Ligatur zu eröffnenden Vena jugularis interna aus, und drittens die Durchspülung des Bulbus entweder vom Sinus sigmoideus oder von der Jugularvene aus.

Was den ersten Weg anbetrifft, so wird man denselben vor allem einschlagen, wenn man aus dem Bulbus nach oben Eiter oder Jauche hervorquellen sieht.

In vielen Fällen genügt es, bei den dann täglich vorzunehmenden Verbandwechseln den Eiter einfach abzutupfen oder vorsichtig abzuspülen. Unterstützen kann man diese Prozedur in manchen Fällen dadurch, dass man durch Druck auf die seitliche Halsgegend bis an die Schädelbasis hierbei ein besseres Hervorquellen des Eiters herbeiführt und dadurch eine gründliche Beseitigung desselben anstrebt.

In manchen Fällen gelingt es auch, den Bulbus direkt auszuspülen nach Einführen eines Ohrkatheters mit flacher Schnabelkrümmung oder einer den jedesmaligen anatomischen Verhältnissen entsprechend gekrümmten Kanüle in den Bulbus.

Hat man die Ausspülung des Bulbus beendet, so ist in das zentrale Sinusende ein lockerer Streifen von Jodoformgaze einzuführen. Derselbe hat weniger den Zweck, den weiter nachquellenden Eiter aufzusaugen, als zu verhindern, dass die Öffnung im zentralen Sinusende sich verlegt.

Wir haben dieses Ereignis mit folgender Eiterretention im Bulbus einige Male erlebt und die Schwierigkeiten zur Genüge kennen ge-

lernt, welche der Versuch, das Lumen wieder herzustellen, mit sich bringt.

Diese Ausspülungen des Bulbus kann man dadurch unterstützen, dass man vom zentralen Sinusende aus mit einem entsprechend gekrümmten, scharfen Löffel in den Bulbus eingeht und von dem infektiösen Thrombeninhalt das entfernt, was für den Löffel erreichbar ist.

Der zweite Weg zur Inangriffnahme des infektiösen Bulbusinhaltes ist der von der Vena jugularis aus oberhalb der Ligaturstelle.

Die eventuell im einzelnen Falle eintretende und bei der Sinusoperation oft noch nicht vorherzusehende Notwendigkeit, uns dieses Weges bedienen zu müssen, lässt es als fehlerhaft erscheinen, nach Unterbindung der Vena jugularis die Halswunde sofort wieder zu schliessen.

Wenn man bei Vornahme der Unterbindung die Vene bereits oberhalb der Ligaturstelle thrombosiert oder gar mit einem Inhalte von eitriger Beschaffenheit vorfindet, so wird niemand auf den Gedanken verfallen, primär die Halswunde schliessen zu wollen. Aber auch, wenn man die Vene makroskopisch von normalem Aussehen findet, darf die Halswunde nicht geschlossen werden. Denn nicht selten erlebt man es, dass nachträglich die infektiöse Thrombose weiter nach unten fortschreitet und nun nach nachträglicher Spaltung des Venenrohres oberhalb der Unterbindungsstelle sich die eitrigen Zerfallsprodukte durch Senkung auf dem Wege der Jugularvene entleeren. Ist dann die Halswunde geschlossen, dann ist die Bildung eines tiefen Senkungsabszesses am Halse unausbleiblich.

Die Vene ist in vielen Fällen das natürliche Drainagerohr, durch welches sich der durch den Zerfall des Bulbusthrombus bildende Eiter nach aussen entleert. Findet sich schon bei Vornahme der Unterbindung der Vene ein thrombotischer Inhalt derselben, so ist derselbe nach breiter Spaltung des Venenrohres mit dem scharfen Löffel zu entfernen. Zeigt die Vene bei der Ligatur eine normale Blutfüllung oberhalb der Ligaturstelle, dann wird man gut tun, zunächst von einer Eröffnung der Vene Abstand zu nehmen. Diese Eröffnung muss aber sofort sekundär vorgenommen werden, wenn man beim Verbandwechsel wahrnimmt, dass die infektiöse Bulbusthrombose nachträglich auf den oberhalb der Ligatur gelegenen Venenabschnitt sich fortgesetzt hat. Ein spontanes Durchbrechen des Eiters durch das Venenrohr darf nicht abgewartet werden, weil durch dieses Abwarten die Bildung periphlebitischer Abszesse begünstigt wird.

In der Regel tut man gut, sich nicht auf die Spaltung des Ve-

nenrohres zu beschränken, sondern die äussere Venenwand zu exzidieren.

Auf diese Weise verhindert man am besten ein Verlegen dieses natürlichen Drainageweges für die Bulbusthrombose. Das Einlegen eines dünnen Gummidrains oder eines dünnen Jodoformgazestreifens in das aufgeschlitzte Venenrohr sind in ihrer Wirkung bezüglich der Offenhaltung des Kanals viel unsicherer und können leicht zu Eiterretention in der Vene Veranlassung geben.

Hat man die Jugularvene so weit als möglich nach oben geschlitzt und die äussere Venenwand exzidiert, so gelingt es nicht selten, von der Schädelbasis aus, d. h. von unten, an den Bulbus heran zu kommen und den in ihm gebildeten Eiter dadurch zu entfernen, dass man mittelst eingeführter Kanülen von unten den Bulbus ausspült.

Es ist selbstverständlich, dass man diesen Weg zweckmässig mit dem ersten oben beschriebenen kombinieren kann; eine Kombination dieser beiden Wege kann man ja schliesslich auch den dritten Weg nennen, den wir zur Inangriffnahme des infektiösen Bulbusinhaltes beschreiten können.

Dieser dritte Weg besteht in Durchspülungen des Bulbus von oben (vom eröffneten Sinus sigmoideus) oder von unten (von der eröffneten Vena jugularis interna) her. Im Jahre 1894 haben wir diese Durchspülungen empfohlen, ohne die Priorität Cheatles und Cluttons zu kennen, und seit jener Zeit dies Verfahren in einer grösseren Anzahl von Fällen mit Vorteil angewandt.

In unserer ersten diesbezüglichen Publikation (Arch. f. Ohrenheilk. Bd. 36. S. 75) haben wir bereits betont, dass bei Ausführung der Durchspülungen die grösste Vorsicht geboten ist, und dass der zur Durchspülung des thrombosierten Gebietes angewandte Druck genau abgemessen werden müsse; denn einerseits müsse er die zum Fortschwemmen der Thrombenmassen, soweit sie eitrig zerfallen, notwendige Stärke haben, andererseits müsse er so schwach sein, dass er die noch nicht eitrig zerfallenen Massen, sowie auch die festen thrombotischen Abschlüsse an den Mündungsstellen der einlaufenden venösen Blutbahnen intakt lässt.

Bei Beobachtung dieser Vorsicht bezüglich der Druckstärke des Durchspülungsstromes (0,75 proz. Kochsalzlösung) haben wir niemals einen Nachteil von diesem Verfahren gesehen, wohl aber oft den grossen Vorteil einer schnelleren und gründlicheren Entleerung der eitrigen Thrombenmassen, als eine solche bei Anwendung der oben geschilderten Behandlungsmethode der Bulbusthrombose möglich war.

Wie schon oben betont, sind diese Maßnahmen nicht operativer

Natur gegen die Bulbusthrombose nach Ausräumung des thrombosierten Sinus sigmoideus und Unterbindung der Vena jugularis nur dann gestattet, wenn nach der Sinusoperation die Temperatur keine exzessive Höhe erreicht, keine weiteren pyämischen Schüttelfröste mehr

Fig. 7.

auftreten und das Allgemeinbefinden des Kranken nicht zu sehr gestört ist.

Treffen diese Bedingungen nicht zu, dann muss die Bulbuseröffnung ohne Zögern sekundär an die Sinusoperation angeschlossen werden.

In derselben Sitzung wie die Sinusoperation, also „primär" haben wir die Bulbusoperation nur vorgenommen, wenn die Ausdehnung der Knochenerkrankung bis an das Foramen jugulare uns zwang, so wie so den Bulbus sofort freizulegen.

Ob in Fällen eines schweren septikämischen Allgemeinzustandes die primäre, d. h. in einer Sitzung mit der Sinusoperation ausgeführte Bulbuseröffnung die Prognose dadurch günstiger gestaltet, dass durch sie eine völlige und sofortige Ausschaltung des infektiösen Eiterherdes aus den dem Schläfenbeine anliegenden venösen Bezirken ermöglicht wird, muss die Zukunft lehren.

Die primäre Eröffnung des Bulbus ist ausserdem in den Fällen isolierter Bulbusthrombose vorzunehmen.

Es sind dies diejenigen Fälle otogener Pyämie, in welchen die Eröffnung und das mittelst des Meier-Whitingschen Verfahrens ausgeführte Absuchen der Sinusinnenwand keine thrombotischen Auflagerungen hat erkennen lassen, die freigelegte und unterbundene Vena jugularis interna makroskopisch ein normales Aussehen darbietet, und wir somit per exclusionem der genannten venösen Gefässbezirke als Ausgangspunkt der pyämischen Erscheinungen den erkrankten Bulbus ansehen müssen.

Ist in diesen Fällen die isolierte Bulbusthrombose eine obturierende, was dadurch erkannt wird, dass aus dem Bulbus nach der Eröffnung des Sinus bis an sein zentrales Ende kein Blut hervorquillt und dadurch, dass die Vena jugularis interna in ihrem obersten Abschnitt — oberhalb der Einmündung der Vena facialis communis — kollabiert und blutleer ist, so kann der Entschluss zur Bulbusoperation nicht schwer fallen.

Schwerer fällt der Entschluss, wenn es sich um eine wandständige Thrombose im Bulbus handelt, die ja in solchen Fällen oft nicht dem Auge direkt zugänglich gemacht werden kann. Um uns hier zu der Bulbusoperation zu entschliessen, bedürfen wir des ganzen Mutes der Überzeugung von der Richtigkeit unserer diagnostischen Anschauung, dass man nämlich bei einer schweren otogenen Pyämie regelmässig eine Thrombose in irgend einem Bezirk der dem Schläfenbein anliegenden grösseren venösen Gefässe voraussetzen kann.

Die Vorstellung, dass in diesen Fällen die breite Tamponade des Sinus sigmoideus in Verbindung mit der Unterbindung der Vena jug. int. genüge, um der von dem isolierten Thrombus im Bulbus für den Organismus ausgehenden Gefahr dadurch Herr zu werden, dass sie ja den gefährlichen venösen Gefässbezirk aus der Zirkulation ausschalten würde, ist eine irrige. Auf diese Weise lässt sich der Bulbus wegen

der in ihn mündenden venösen Gefässrohre nicht aus der Zirkulation ausschalten.

Es muss im Gegenteil, worauf auch schon Andere (Jansen, Leutert) hingewiesen haben, die Möglichkeit betont werden, dass die Gefahr seitens der isolierten Bulbusthrombose bei diesem Verfahren noch vermehrt wird, und zwar dadurch, dass eine Verschleppung von Thrombenteilen in die in den Bulbus mündenden venösen Gefässverbindungen noch erleichtert wird.

So kann z. B., wenn die Jugularvene nicht, wie Leutert[1]) es verlangt, oberhalb der Einmündungsstelle der Vena facialis communis unterbunden wird, das aus der Vena facialis stammende Blut auf dem Wege der Vena jugularis in den Bulbus regurgitieren und zu einer Verschleppung des Thrombus in die Venae condyloideae und den Sinus petrosus inferior führen.

Rekapitulieren wir die aus obigen Erwägungen resultierenden Indikationen für die Vornahme der Bulbusoperation:

1. Bei der otogenen Pyämie ist die primäre, d. h. in einer Sitzung mit der ihr vorausgehenden Eröffnung des Sinus sigmoideus und Unterbindung der Vena jugularis interna auszuführende Eröffnung und Ausräumung des Bulbus venae jugularis indiziert

   a) in Fällen isolierter, sowohl wandständiger wie obturierender Bulbusthrombose,

   b) in Fällen sekundärer, sich an Hirnsinusthrombose anschliessender Thrombose des Bulbus venae jugularis, wenn die Ausdehnung der Knochenerkrankung bis an das Foramen jugulare heran so wie so eine Freilegung des Bulbus notwendig macht,

   c) in Fällen otogener Pyämie, bedingt durch Hirnsinus- und Bulbusthrombose bei schwerem, besonders septischem Allgemeinzustande.

2. In Fällen otogener Pyämie, bedingt durch Hirnsinus- und Bulbusthrombose, ist die sekundäre Vornahme der Bulbusoperation indiziert, wenn nach der Ausräumung der infektiösen Thromben aus dem Sinus sigmoideus in Verbindung mit der Jugularisunterbindung ein schwerer pyämischer Zustand (hohes Fieber, Schüttelfröste etc.) fortbesteht.

3. In denjenigen Fällen otogener Pyämie, in denen nach Ausräumung einer Sinusthrombose das Fieber wie abge-

schnitten ist, ist, wenn der im Bulbus vorhandene Thrombus keine Zeichen eitrigen Zerfalles zeigt, nicht am Bulbus zu rühren. Zeigt er solche Zeichen des Zerfalls, dann ist der nach oben aus ihm hervorquellende Eiter durch vorsichtiges Abtupfen oder Abspülen zu entfernen.

4. In denjenigen Fällen otogener Pyämie, in denen nach der Sinusoperation zwar das Fieber fortbesteht, aber keine exzessive Höhe erreicht und der Allgemeinzustand des Kranken kein schwerer ist, ist der Versuch zu machen, mittelst der oben geschilderten, nicht operativen Maßnahmen der zerfallenen Thrombose im Bulbus Herr zu werden. Ändert sich plötzlich das Krankheitsbild, treten wieder hohe Temperaturen, Schüttelfröste oder die Anzeichen neuer Metastasen auf, dann ist dieses mehr exspektative Verfahren sofort abzubrechen und schleunigst die breite Eröffnung und Ausräumung des Bulbus vorzunehmen.

Wenn wir die 12 Fälle unserer eigenen Beobachtung nach den Gesichtspunkten durchmustern, welche für unsere Indikationsstellung zur Bulbusoperation maßgebend waren, so haben wir in 8 Fällen nach der Indikation 2 verfahren und die Bulbusoperation erst später als die Ausräumung des erkrankten Sinus sigmoideus mit Jugularisunterbindung vorgenommen.

Die zwischen Sinus- und Bulbusoperation liegende Zeit betrug 5 mal 2 Tage und je 1 mal 4, 5 und 6 Tage.

In den übrigen 4 Fällen haben wir die Bulbusoperation sofort an die Sinusoperation (mit Jugularisunterbindung) angeschlossen und zwar aus folgenden Gründen:

Im Falle 3 (Ernst Schmidt) können wir unser Vorgehen auf Grund des Maßstabes obiger Indikationen für die primäre Ausführung der Bulbusoperation in direktem Anschluss an die Sinusoperation nicht motivieren. Für unser Handeln war der Gesichtspunkt maßgebend, zu sehen, ob nicht die primäre Vornahme der Bulbusoperation im Allgemeinen bessere Chancen böte wie die sekundäre.

Unser 4. Fall (Bethmann) fällt unter die Indikation 1, Unterabteilung b.

Die Ausdehnung der Knochenerkrankung bis zum äusseren Rande des Foramen jugulare zwang uns, den Bulbus selbst freizulegen; der Knochen war bis zum Bulbus überall morsch und eitrig durchsetzt und bis zum thrombosierten Bulbus heran bestand eine Eiterung zwischen Sinus und Knochen.

Im Falle 8 (Furkert) haben wir ebenfalls nicht auf Grund einer

der oben angeführten Indikationen für die primäre Vornahme der Bulbusoperation verfahren. Hier war es das Caput obstipum, welches durch den negativen Befund unterhalb des Warzenfortsatzes keine rechte Erklärung fand, und welches uns mangels einer anderen erkennbaren Ursache im Verein mit Druckempfindlichkeit in den tieferen Weichteilen unterhalb des Kiefergelenks ohne bestehende Lymphadenitis an einen peribulbären Abszess denken liess, eine Annahme, die ja dann auch der Operationsbefund bestätigt hat.

Im Falle 10 (Michalowski) sind wir nach Indikation 1 c verfahren.

Die Operationstechnik.

Schon die Sinusoperation verfolgte den Zweck, das im Schädel eingeschlossene venöse Gefässrohr des Sinus sigmoideus in eine an die Körperoberfläche verlegte Halbrinne umzuwandeln, welche es ermöglichte, den infektiösen Inhalt auszuräumen und die cerebrale Sinuswand genau abzusuchen auf eventuell vorhandene Wegleitungen, welche in die Tiefe des Schädelinhaltes zu tieferen Hirnerkrankungen (Abszesse, Erweichungsherde) führten. Dieser Zweck wurde erreicht durch Fortnahme des dem Verlaufe des Sinus entsprechenden Schädelknochens. Eröffnung des Sinus und Exzision der lateralen Sinuswand.

War nun auch die Vena jugularis interna oberhalb der Ligaturstelle nach gleichem Gesichtspunkte eröffnet und in eine nach aussen zutage liegende oder wenigstens leicht zugängliche Halbrinne umgewandelt, so blieb nur noch die Aufgabe zu lösen, die zwischen der Sinus- und Jugularisrinne noch bestehende Knochenbrücke fortzunehmen, um durch Bildung einer gemeinsamen nach aussen offenen Rinne aus Sinus, Bulbus und Vena jugularis ein Verfahren zu schaffen, welches eine gründliche Beseitigung einer in den dem Messer zugänglichen an der Körperoberfläche gelenen Bezirken des venösen Gefässrohres lokalisierten, infektiösen, otogenen Thrombose ermöglichte. Diese Aufgabe hat dasjenige operative Verfahren gelöst, welches wir deshalb kurz als Bulbusoperation bezeichnen, weil es vor allem die gründliche Ausräumung des ebenso versteckten wie für die Pathologie der otogenen Blutleiterthrombose so bedeutungsvollen Bulbus venae jugularis ermöglicht hat.

Unser Operationsverfahren.

Ich habe unsere Operationstechnik bereits oben in grobem Umrisse beschrieben; hier sei im einzelnen jener Beschreibung noch folgendes hinzugefügt:

Die Ausräumung des primären kranken Knochenherdes im Warzenfortsatz, in der Regel in akuten Fällen nach dem typischen Verfahren von Schwartze, in chronischen durch die Totalaufmeisslung, ist bereits vorher ausgeführt; ebenso die möglichst breite Freilegung und Ausräumung des Sinus sigmoideus in Verbindung mit der Ligatur der Vena jugularis interna, möglichst oberhalb der Einmündung der Vena facialis communis.

Wir stehen auch heute noch auf dem Standpunkte, jedem Eingriff am Sinus die Unterbindung der Jugularvene grundsätzlich vorauszuschicken, um die Sinusoperation ihrer Gefahren zu entkleiden. Diese Gefahren bestehen in der durch den Eingriff am Sinus ermöglichten Losreissung von Thrombenteilchen mit Verschleppung derselben auf dem Wege der Vena jugularis interna herzwärts und in der Möglichkeit einer Luftembolie.

Wenn auch die letztere Gefahr in der Regel nicht in Betracht kommt, wie wir oben gesehen, infolge der durch Einschaltung des Bulbus zwischen Sinus und Jugularis gesetzten Schutzvorrichtung, welche verhindert, dass die aspirierende Wirkung der Diastole des rechten Herzens sich bis auf den Sinus sigmoideus erstreckt, so sind doch von anderen Autoren (Körner, Meier, Jansen) und auch von uns Fälle inspiratorischen Zusammenfallens der Wandungen des freigelegten Sinus sigmoideus beobachtet worden, welche beweisen, dass die Gefahr der Luftaspiration in einzelnen Fällen doch besteht. Auch sind in der Literatur 2 Fälle von Luftaspiration niedergelegt, von denen in dem 1 Fall — Kuhn[35]) — der Tod sich an die Luftaspiration anschloss, und in dem anderen von Edg. Meier[36]) mitgeteilten sich ein schwerer Kollaps entwickelte, von welchem sich die betreffende Kranke allerdings wieder erholte.

Ausser diesem Gesichtspunkte, die Gefahren der Sinusoperation zu vermeiden, bestimmt uns noch eine weitere Überlegung dazu, prinzipiell die Jugularisunterbindung dem Eingriffe am Sinus vorauszuschicken. Es ist dies die Tatsache, dass sich im einzelnen Falle nicht von vornherein übersehen lässt, ob die Thrombose herzwärts einen soliden, schützenden Abschluss gefunden hat und deshalb die Unterbindung der grossen Drosselvene überflüssig ist oder nicht.

Die vollständige Resektion der Spitze des Warzenfortsatzes nach seiner Ausschälung aus den hier inserierenden Weichteilen (Mm. sternocleidomastoideus, digastricus, splenius capitis) ist ebenfalls schon ausgeführt, weil sie in der Regel unerlässlich ist für die breite Freilegung des Sinus sigmoideus.

Wenn man nun unter starker Vorziehung der Weichteile mit dem stumpfen Haken stumpf präparierend an der Schädelbasis in horizontaler Richtung in die Tiefe geht, um zum Foramen jugulare zu ge-

langen, wird das Operationsterrain oft erheblich verengt durch einen stark vorspringenden Processus transversus des Atlas. Dieses Hervortreten des Querfortsatzes kann ein so hochgradiges sein, dass ohne seine Resektion ein weiteres Fortarbeiten in der Tiefe nicht möglich ist, und daher zunächst seine Resektion vorgenommen werden muss.

In den 12 einschlägigen Fällen unserer Klinik erwies sich die Resektion des Querfortsatzes des ersten Halswirbels 4 mal als notwendig. Der Resektion des Querfortsatzes mittelst der Lüerschen Knochenzange hat seine Herausschälung aus den hier inserierenden Muskelansätzen (Mm. rectus capitis lateralis, levator scapulae) vorauszugehen. Auf die Gefahr einer Verletzung der Arteria vertebralis bei der Entfernung des Proc. transversus atlantis werden wir noch zu sprechen kommen.

Es bleibt nun noch übrig, die letzte Knochenbrücke zwischen dem weit nach unten von aussen her freigelegten Sinus sigmoideus und dem Foramen jugulare fortzunehmen, welche im wesentlichen aus dem Processus jugularis des Occiput besteht.

Hierzu ist zunächst die Abtrennung des M. rectus capitis lateralis an seiner Ansatzstelle auf der basalen Fläche des Processus jugularis erforderlich.

Die Fortnahme der letzten Knochenbrücke erfolgt besser durch Herausmeisslung als durch Abbrechen mit der Lüerschen Zange.

Wichtig ist, dass man den Meissel parallel der Medianebene aufsetzt und zunächst die Spange an ihrer medialen Seite durchtrennt. Wenn man sich dabei möglichst median gehalten hat und den Meissel fast neben der äusseren Umrandung des Processus condyloideus des Occiput aufgesetzt hat, kann man den zweiten Meisselschnitt, welcher lateral und parallel zum ersten angelegt wird, stets in einer Entfernung von 1 cm nach aussen anlegen, ohne eine direkte Facialisverletzung beim Austritt des Nerven aus dem Foramen stylomastoideum befürchten zu müssen. Ich habe an einer grösseren Reihe von Schädeln gesehen, dass die Entfernung zwischen dem medianen Meisselschnitt und einer durch das Foramen stylomastoideum gelegten, der Medianebene des Körpers parallelen Ebene stets grösser ist als 1 cm.

Auf Grund dieser Tatsache, welcher auch unsere praktischen Erfahrungen bei der Operation entsprechen, muss ich denen widersprechen, welche gegen unser Operationsverfahren den Hinweis auf die Gefahr einer oft „unvermeidlichen" Facialisverletzung ins Feld führen. Aus diesem Grunde halte ich auch das Verfahren R. Panses[11]), welcher zur Vermeidung einer Facialisverletzung rät, den Nerven aus dem eröffneten Canalis Fallopiae herauszuheben und während der Bulbusoperation beiseite zu schieben, für überflüssig, so genial es auch erdacht ist. Wenn aber gar Heine[13]) von einer Bulbusoperation mit

„absichtlicher Opferung des Facialis" spricht, so ist mir das auf Grund unserer Erfahrungen unverständlich.

Dass allerdings die Bulbusoperation wohl die Gefahr einer Facialislähmung einschliessen kann — niemals aber die Gefahr einer Lähmung durch direkte Verletzung des Nerven — werden wir noch besprechen.

Ist auf die oben beschriebene Weise ein 1 cm breites Stück aus der lateralen Spange des Foramen jugulare bis in das Foramen hinein herausgemeisselt, so liegt der Bulbus venae jugularis bereits offen zutage.

Ist der laterale Rest der Knochenspange noch hinderlich für einen freien Überblick des Bulbus, so kann er vorsichtig noch sukzessive mit der Knochenzange abgetragen, oder, was vorzuziehen ist, abgemeisselt werden.

Die Richtung der Meisselschläge muss dann schräg von hinten oben nach vorn unten verlaufen, d. h. immer divergent vom Facialiskanal abgewandt erfolgen. Bei Beobachtung dieser Vorsicht kann zwar der Facialisstamm bei weitem nach aussen Gehen mit dem Meissel freigelegt werden, wie wir dies in einem Falle erlebt haben, niemals aber ist eine Durchtrennung des Nerven dabei möglich.

Ist der Bulbus nun vollkommen freigelegt, so sieht man deutlich die Verengerung des Sinus am Übergang zwischen Sinus und Bulbus und das durch das Ausweichen des Bulbus nach innen und oben zustande kommende, eine spiralförmige Verlaufsrichtung zeigende Sinus-Bulbusknie (vgl. Fig. 7). Nun wird der Bulbus vom zentralen Sinusende aus gespalten und seine freiliegende laterale Wand exzidiert.

Nach Entleerung der im Bulbus enthaltenen Thrombenmassen sind die venösen Gefässmündungen, insbesondere die des nicht selten in den unteren Bulbusabschnitt mündenden Sinus petrosus inferior eingehend zu inspizieren und eventuell von zerfallenen Thrombenmassen zu befreien. Weiterhin ist das Terrain abzusuchen auf eventuell vorhandene peribulbäre Abszesse.

Ist die bereits unterbundene Vena jugularis interna makroskopisch von normalem Aussehen, so kann man hier zunächst mit der Operation abbrechen und den ausgeräumten offenen Bulbusteil mit Jodoformgaze ausfüllen. Zeigt aber bei späteren Verbandwechseln die Vene Erscheinungen, welche auf eine nachträglich noch eingetretene, vielleicht von einer vorher schon bestandenen, aber latent gewesenen wandständigen Thrombose ausgehende, obturierende Thrombose im Venenrohr hindeuten, oder sind diese Erscheinungen einer obturierenden Thrombose bereits zur Zeit der Bulbusoperation vorhanden, so muss die Vene vollständig bis zu ihrem Übergang in den Bulbus freigelegt, eröffnet und von ihrem infektiösen Inhalt befreit werden; es ist dann

schliesslich, besonders wenn auch die laterale Venenwand exzidiert ist, eine einzige aus Sinus, Bulbus und Jugularis interna bestehende Halbrinne das Resultat der grossen Operation.

Zu diesem Zweck verbindet man die retroaurikuläre Wunde mit der zwecks Unterbindung der Jugularis interna angelegten Halswunde.

Die in der Halswunde durch Auseinanderziehen der Wundränder sichtbar gewordene und unterbundene Vene wird von der Ligaturstelle an nach oben bis zum Bulbus freigelegt.

Zunächst isoliert man die unterbundene Vene durch stumpfe Präparation von ihrer Umgebung, was man sich durch Spannung des Venenrohres mittelst Zuges am Ligaturfaden wesentlich erleichtern kann. Je weiter man sich nach oben wendet, um so störender stehen dann der M. sternocleidomastoideus, der M. biventer und der M. stylohyoideus im Wege, weil sich die Vene unter diesen Muskeln in die Tiefe senkt.

Man macht sich nun das Terrain zum Bulbus dadurch frei, dass man den M. sternocleidomastoideus und biventer, deren Insertion am Proc. mastoideus schon zwecks Resektion der Spitze des Warzenfortsatzes abgelöst war, stumpf von ihrer Unterlage so weit abpräpariert, bis man durch Herumschlagen des freien Muskelbauchteiles nach vorn die Jugularvene zu Gesicht bekommt. Den M. stylohyoideus durchschneidet man am besten.

Das weitere Vordringen bis zum Venenbulbus wird nun leicht durch stumpfe Präparation erreicht.

Besondere Aufmerksamkeit ist dem N. accessorius und dem N. hypoglossus zuzuwenden, welche deshalb leicht verletzt werden können, weil sie dem oberen Venenabschnitt gewöhnlich anzugrenzen pflegen, und zwar der Accessorius von hinten und der Hypoglossus, und zwar mit dem vertikalen Schenkel der Ansa hypoglossi, von vorn. In der Nähe des Bulbus ist eine Verletznng dieser Nerven nicht mehr zu befürchten, weil sie hier in die Tiefe gehen.

Von stärkeren Blutgefässen stehen uns nur die Art. occipitalis und auricularis posterior im Wege, welche von der Carotis externa entspringend, in spitzem Winkel nach hinten und oben verlaufen, die Jugularvene von oben schräg kreuzend. Beide Arterien müssen durchschnitten und unterbunden werden. Eine Kollision mit der Carotis ext. selbst lässt sich durch Vorziehen dieses Gefässes leicht vermeiden. Die Carotis interna bekommt man wegen ihrer viel tieferen Lage nicht zu Gesicht.

In der Mehrzahl der Fälle bietet das hier geschilderte Verfahren der Freilegung der grossen Drosselvene bis an den Bulbus heran keine besonderen Schwierigkeiten.

Schwierigkeiten sind aber in hohem Maße vorhanden, wenn das perivaskuläre Gewebe bereits entzündet, ödematös oder gar schon missfarben ist. Die Schwierigkeit in diesen Fällen besteht darin, dass eine Differenzierung der Vene von den einzelnen hier in Betracht kommenden Geweben für Auge und Messer oft nur schwer möglich ist.

In diesen Fällen ist es ratsam, in die oberhalb der Ligaturstelle eröffnete Vene eine Sonde einzuschieben und mit Hilfe der durch die Sonde gegebenen Wegleitung das Venenrohr Schritt für Schritt freizulegen und zu eröffnen, bis man schliesslich den Bulbus erreicht hat. Auch empfiehlt es sich für die Fälle der letzteren Art, sich nicht auf die Bildung einer Halbrinne aus der eröffneten und ausgeräumten Jugularvene zu beschränken, sondern, wie wir es in dem Falle Feierabend (Fall 11) gethan haben, die ganze Vene bis an den Bulbus hinan zu exzidieren.

Die oben beschriebenen, mehr oder weniger häufig vorkommenden Varietäten in der Gestaltung und Tiefe des Bulbus venae jugularis können niemals ein Hindernis abgeben für die übersichtliche Freilegung des Bulbus mittelst unseres Operationsverfahrens. Wohl aber würde ein technisches Hindernis vorliegen bei jener seltenen, von Zaufal (l. c.) beschriebenen Abnormität, welche darin bestand, dass ein in der Mitte des Abstandes der Sutura mastoideo-occipitalis und des Processus condyloideus des Hinterhauptbeins vorkommender und mit dem Querfortsatz des ersten Halswirbels artikulierender Processus paracondyloideus sich wie eine Palissade hinter die Ausmündung des Recessus jugularis stellte.

Von unseren einschlägigen 12 Fällen haben wir 11 nach unserem Verfahren operiert. In dem übrig bleibenden einen Falle haben wir deshalb nur das andere, von Piffl (l. c.) zuerst am Lebenden ausgeführte Oprationsverfahren ausgeführt, um uns ein Urteil darüber zu bilden, welches Verfahren die grösseren technischen Schwierigkeiten darbiete, das Pifflsche oder das unsere.

Jedenfalls glaube ich an der Hand unserer Kasuistik den Beweis erbracht zu haben, dass unser Verfahren für jeden, welcher mit der Topographie der hier in Betracht kommenden Körperregion vertraut ist, ohne besondere technische Schwierigkeiten ausführbar ist.

Das beweisen ja auch die von den anderen Autoren (s. oben) mitgeteilten Fälle von Bulbusoperation, von denen besonders der von Hansberg (l. c.) mitgeteilte von Interesse ist, weil er die gute Ausführbarkeit unseres Operationsverfahrens auch in früherem Kindesalter — es handelte sich bei ihm um ein 4jähriges Kind — dartut.

Das Alter unserer Fälle, in denen die Bulbusoperation vorgenommen worden ist, war 8, 15, 14, 8, 14, 15, 22, 14, 12, 12, 9 und 19 Jahre.

Es handelte sich also bei uns vorwiegend um Kinder; nur 4 mal war das 14. Lebensjahr überschritten.

Die operierte Seite war 5 mal die rechte und 7 mal die linke.

Das Pifflsche Operationsverfahren.

Die Beschreibung desselben haben wir bereits auf S. 8 gegeben.

Ein Vergleich beider Verfahren, des unseren wie des Pifflschen, nach der Seite dessen, was sie geleistet haben, ist schon deshalb ausgeschlossen, weil das Pifflsche Verfahren bisher erst 2 mal ausgeführt worden ist, 1 mal von Piffl selbst (l. c.) und 1 mal von uns (vgl. Fall 7). Dazu kommt noch, dass in dem Pifflschen Falle gar keine Thrombose im Bulbus vorhanden war, dass der Fall also als solcher nur ein Interesse darbietet in operativ-technischer Hinsicht als Beweis der technischen Ausführbarkeit jenes Verfahrens.

Trotzdem zwingt uns der bereits von Zaufal (l. c.) angestellte Vergleich beider Verfahren, zu demselben Stellung zu nehmen.

Selbstverständlich können nach dem bisher vorliegenden Material nur technische und allgemein-chirurgische Gesichtspunkte als Unterlage für einen Vergleich beider Verfahren maßgebend sein.

Zaufal spricht sich bei der Abwägung des Wertes beider Operationsmethoden allerdings sehr vorsichtig aus, wenn er sagt: „Wie ich die Sache jetzt übersehe, hat die Pifflsche Operation die weniger schwierige Technik voraus, doch steht sie der Grunertschen, wenn letztere ausführbar ist, darin nach, dass sie nicht eine ununterbrochene nach aussen offene Halbrinne formiert. Sie lässt den Eingangsring des Recessus bulbi stehen. Diese Unterbrechung ist freilich so beschränkt, dass sie durch Einführung eines lockeren Jodoformgazestreifens unschädlich gemacht werden kann."

Es ist sicherlich der allgemein chirurgische Gesichtspunkt, dass es zweckmässiger ist, einen mit infektiösem Inhalt gefüllten Hohlraum von unten zu eröffnen als von oben, welcher den genialen Bahnbrecher auf dem Wege der operativen Behandlung der otogenen Sinusthrombose unserem Verfahren im allgemeinen den Vorzug hat geben lassen. Wenn er ihm den ersten Preis nicht bedingungslos zuerkannt hat, so liegt das wohl daran, weil er zur Zeit, wo er jenes Urteil gefällt hat, die technische Schwierigkeit unseres Verfahrens noch überschätzt hat.

Ich glaube, dass unser jetzt mitgeteiltes einschlägiges Beobachtungsmaterial die Berechtigung des Zaufalschen Bedingungssatzes, „wenn es ausführbar", wenn nicht zufalle bringt, so doch aber so einschränken muss, dass damit auch seine Schlussfolgerung aus der ver-

meintlichen technischen Schwierigkeit unseres Operationsverfahrens hinfällig wird.

Wenn er sagt, dass das Pifflsche Verfahren vor dem unsrigen die geringere technische Schwierigkeit voraus habe, so können wir dieses Urteil auch nicht in dieser allgemeinen Fassung gelten lassen, sondern nur bedingungsweise, nämlich dann, wenn entweder infolge einer grösseren Dehiszenz im Paukenhöhlenboden das Bulbusdach am Paukenhöhlenboden freiliegt oder die knöcherne Zwischenwand zwischen Paukenhöhlenboden und Fossa jugularis relativ dünn ist. Wir haben es bei unseren anatomischen Untersuchungen nicht selten gesehen, dass der knöcherne Paukenhöhlenboden bei verhältnismässig gut entwickelter Fossa jugularis noch recht dick sein kann, so dass dann die Freilegung des Bulbus vom Paukenhöhlenboden aus doch rechte Schwierigkeiten machen würde. Diese Schwierigkeiten können sich bis zur Unmöglichkeit, auf dem Pifflschen Wege an den Bulbus heranzukommen, steigern, wenn ein dicker Paukenhöhlenboden vorhanden ist und der Bulbus venae jugularis sich gar nicht gegen die Paukenhöhle vordrängt, sondern mehr medianwärts gegen die Felsenbeinpyramide, wie es oben im anatomischen Teil beschrieben worden ist.

Die Nachbehandlung bietet nach der technischen Seite hin keine besonderen Schwierigkeiten. Die Nachbehandlung des operierten Ohres unterscheidet sich in nichts von der in denjenigen Fällen, bei denen das Ohr allein operiert worden ist.

Das Endresultat lässt in kosmetischer Hinsicht nicht viel zu wünschen übrig. Es kommt zu einer ausgedehnten fast lineären Narbe welche sich vom Halse aus über die Warzenfortsatzgegend nach dem Hinterhaupt zu erstreckt (s. Fig. 8).

Unsere ursprüngliche Befürchtung, dass infolge der ausgedehnten Muskelablösung von der Schädelbasis erhebliche Funktionsstörungen in der Beweglichkeit des Halses und Schiefkopf zurückbleiben würden, hat sich in allen unseren geheilten Fällen als unbegründet erwiesen.

Die Gefahren der Bulbusoperation.

Diese Gefahren sind teilweise nur vermeintliche, bei guter Technik wohl vermeidbare.

Hierzu gehört die Gefahr einer Facialisverletzung und die Gefahr einer Verletzung der Arteria vertebralis.

Dass man die direkte Verletzung des N. facialis und damit die Gefahr des Eintritts einer unheilbaren Facialislähmung unter allen Umständen vermeiden kann, haben wir schon bei Beschreibung der Operationstechnik auseinandergesetzt.

Nicht mit gleicher Sicherheit ist allerdings eine Zerrung und da-

mit die Gefahr einer temporären Facialislähmung zu vermeiden, nämlich dann, wenn man, um sich das tiefe und in einzelnen Fällen sehr enge Operationsterrain für Auge und Messer möglichst zugänglich zu

Fig. 8.

machen, genötigt ist, die Weichteile des vorderen Randes der grossen Wunde stark nach vorn zu ziehen. Uns ist es bei diesem Vorziehen der Weichteile passiert, dass plötzlich der Facialisstamm bis zu seinem Übergange in den Pes anserinus major wie aus der Umgebung heraus-

präpariert frei zutage lag. Merkwürdiger Weise schloss sich an dieses Ereignis nicht einmal eine Facialisparese an.

Unter unseren 12 Fällen haben wir nur einmal im Anschluss an die Bulbusoperation eine Facialislähmung eintreten sehen, welche sich nach wenigen Tagen wieder zurückbildete. Unter den Fällen der anderen Autoren ist in dem Heineschen (l. c.) Falle der Facialis „absichtlich" geopfert worden; in dem Falle von Streit (l. c.) war der Nerv im Anschluss an die Bulbusoperation kurze Zeit leicht paretisch. Auch Hansberg (l. c.) berichtet in seinem Falle von Facialisverletzung.

Die Gefahr einer Verletzung der Art. vertebralis liegt in denjenigen Fällen vor, in welchen man genötigt ist, einen stark prominenten und das Operationsterrain einengenden Processus transversus des ersten Halswirbels zu resezieren.

Die Art. vertebralis verläuft durch die Foramina transversaria der 6 oberen Halswirbel. Vom Querfortsatze des Epistropheus verläuft sie zu jenem des Atlas nach aussen, passiert das Foramen transversarium des Atlas und tritt dann wieder nach innen zum Foramen occipitale magnum, die Membrana obturatoria posterior perforierend.

Bei der Resektion des Processus transversus des Atlas ist diese Arterie nun dann gefährdet, wenn man den Querfortsatz mit der Knochenzange zu tief fasst und zwar bis in das Foramen transversarium hinein.

Uns ist diese Verletzung der Arteria vertebralis 1 mal passiert. Es pulsierte in diesem Falle plötzlich bei der Resektion des Processus transversus des Atlas ein federkieldicker arterieller Blutstrom aus der Tiefe. In der Wandung des Vertebralarterienrohres zeigte sich eine unregelmäßige, zackige Öffnung, von welcher es unentschieden blieb, ob sie durch die Lüersche Knochenzange selbst zustande gekommen war oder durch das scharfe Bruchende des bis in das Foramen transversarium hinein abgebrochenen Processus transversus selbst.

Noch mehr scheint uns die Arteria vertebralis da gefährdet zu sein, wo sie, durch das foramen transversarium des Epistropheus hindurchgetreten, sich lateral wendet, um im Bogen das weiter seitlich gelegene Foramen transversarium des Atlas zu gewinnen.

Man hat ausserdem noch die Gefahr einer Verletzung der durch das Foramen jugulare hindurch tretenden Gehirnnerven bei der Bulbusoperation konstruiert. So hat Alexander[37]) behauptet, dass er glaube, eine Verletzung des Vagus sei dabei unvermeidlich. Dieser Behauptung steht nicht nur die gesamte klinische Erfahrung entgegen, sondern auch jede theoretische Erwägung. Der Bulbus wird ja nur von hinten und aussen her eröffnet; mit seiner Innenseite kommen ja unsere schneidenden Instrumente gar nicht in Berührung. Die Nerven aber,

welche hier der Gefahr einer Verletzung ausgesetzt sein sollen, verlaufen ja, wie wir im anatomischen Teile gesehen haben, nach vorn und innen vom Bulbus in einem besonderen Fache des Foramen jugulare.

Haben wir bisher die Gefahren, welche die Bulbusoperation bringen kann, nur als vermeintliche und wohl vermeidbare kennen gelernt, so bleibt noch übrig von der tatsächlichen Gefahr zu sprechen, welche unter bestimmten Voraussetzungen als Folge der Operation sich einstellen kann; es ist dies die Gefahr einer Zirkulationsstörung mit folgender Stauungshyperämie und Stauungsnekrose des Gehirns.

Die hier in Betracht kommenden, sich mit den Gefahren der Jugularisunterbindung deckenden Gefahren hat W. Schulze[38]) in einer schönen Arbeit an der Hand der einschlägigen Literaturangaben sowie eigener Beobachtungen aus unserer Klinik einer so vollkommenen und kritischen Würdigung unterzogen, dass wir unter Hinweis auf die Schulzesche Arbeit uns auf das Wiedergeben dessen beschränken können, was hier unser spezielles Interesse in Anspruch nimmt.

Es fragt sich zunächst, wie sich die Zirkulationsverhältnisse im Gehirn gestalten werden, wenn der grosse venöse Gefässbezirk des Sinus sigmoideus plus Bulbus venae jugularis plus Vena jugularis bis zur Ligaturstelle aus der Zirkulation vollkommen ausgeschaltet ist. Wenn wir dabei zunächst ausser acht lassen, ob diese Ausschaltung durch eine obturierende Thrombose erfolgt ist oder durch unsere Operation, so ist der Effekt dieser Ausschaltung der, dass das venöse Blut, welches zum grossen Teil auf diesem Wege aus dem Schädel abfliesst, und zwar das aus dem Sinus transversus, dem Sinus petrosus sup. und inf. derselben Seite stammende, sich einen anderen Abflussweg zu suchen hat.

Das zurückstauende venöse Blut ist in diesen Fällen auf den Abfluss durch die grossen venösen Gefässrohre der anderen Seite sowie durch die vorhandenen Collateralbahnen (Plexus pterygoideus, Vena ophthalmica etc.) angewiesen.

Ist der in Frage stehende venöse Gefässbezirk der rechten Seite, auf welcher die Hauptmenge des venösen Blutes unter normalen Verhältnissen aus der Schädelhöhle abzufliessen pflegt, aus der Zirkulation ausgeschaltet, so wird deshalb dem Abfluss des venösen Blutes auf der linken Seite ein grösseres Hindernis im Wege stehen, als wenn der linksseitige Bezirk ausgeschaltet ist, weil in der Mehrzahl der Fälle der linke Sinus sigmoideus und das linke Foramen jugulare enger sind wie auf der rechten Seite. Das Missverhältnis zwischen der Menge des von den linksseitigen Abflusswegen zu bewältigenden Blutes und dem Lumen dieser Abflusswege kann ein so hochgradiges werden, dass

sich lebensgefährliche Zirkulationsstörungen einstellen können. Das ist besonders dann der Fall, wenn das linke Foramen jugulare, wie es Linser (l. c.) bezeichnet, „absolut zu eng" ist, d. h. nur ein Lumen von 3—4 mm hat, so dass die lichte Weite der Vene höchstens auf 2—3 mm anzuschlagen ist.

Immerhin ist die Gefahr einer Zirkulationsstörung im Gehirn sehr verschieden gross, je nachdem die Ausschaltung des uns hier interessierenden venösen Gefässbezirkes durch die Thrombose allmählich erfolgt, oder ob sie akut zustande kommt durch die Operation. „Bildet sich, sagt Schulze (l. c.), mit zunehmendem Wachstum des Thrombus im Sinus eine allmählich fortschreitende Verengerung des Gefässlumens heraus, so wird der Blutstrom von Tag zu Tag immer mehr in die übrigen zur Verfügung stehenden Abflussbahnen gedrängt werden. Auf diese Weise bietet sich Zeit und Gelegenheit zu vermehrter Heranziehung der Kollateralbahnen und zur allmählichen Anpassung derselben an die erhöhte Tätigkeit. Wenn sich dann schliesslich nach Ausbildung der obturierenden Thrombose hinter dem letzten Blutstropfen die Passage für den Kreislauf schliesst, so ist für den Abtransport des Blutes auf anderen Wegen mittlerweile schon hinreichend gesorgt. Diese Vorgänge sind ja doch nicht das Werk eines Augenblickes, sondern es vergehen darüber Tage und Wochen, welche genügen, um die Leistungsfähigkeit der vikariierenden Transportwege zu erproben."

Anders verhält es sich in den Fällen von akuter Ausschaltung des hier in Rede stehenden venösen Gefässbezirkes durch die Operation. Freilich tritt dieser Unterschied nur in denjenigen Fällen zutage, in denen nur eine wandständige Thrombose bestand, in denen also für den Blutabfluss das venöse Gefässrohr, wenn auch mit verengtem Lumen vor der Operation noch zur Verfügung stand. In diesen Fällen ist die Gefahr des Eintritts akuter, das Leben bedrohender Zirkulationsstörungen im Gehirn viel mehr nahe liegend. Diese Gefahr deckt sich mit der Gefahr, welche man in einzelnen Fällen im Anschluss an die Jugularisunterbindung beobachtet hat.

Die anatomischen Befunde, welche sich bei der Autopsie der einzelnen einschlägigen Fälle gefunden haben, sind im Wesentlichen die folgenden:

a) Hochgradige venöse Stauungshyperämie im Gehirn, welche durch vermehrte Transsudation seröser Flüssigkeit aus den Gefässen zu lebensgefährlicher ödematöser Durchtränkung des Gewebes führen kann. Diese kann so rasch zum Tode führen, dass es zur Entstehung sekundärer Folgezustände im Gehirn nicht mehr kommen kann.

b) Stauungsnekrosen des Gehirns, welche als Folgezustände der allgemeinen Gehirnstauungshyperämie aufzufassen sind. Schulze

führt als klassisches Beispiel hierfür das Sektionsprotokoll des Falles von Rohrbach an: „In den mittleren Partien des rechten Stirnlappens (die linke Vena jugularis war unterbunden worden) sieht die Hirnsubstanz in mehr als fünfmarkstückgrosser Ausdehnung trübe aus. Das Gewebe ist von abnormer Weichheit. Eine gleiche, nur zweimarkstückgrosse Stelle findet sich in der zweiten Stirnwindung links. Beim Abziehen der Pia mater lösen sich von den erweichten Stellen grosse Stücke in Form eines gelblichen Breies ab. Die Hirnoberfläche zeigt ausser den beiden grösseren Herden noch zahlreiche kleinere, namentlich in den Zentralwindungen. Die Erweichungsherde sind mit Ausnahme des grössten im wesentlichen auf die Rinde beschränkt".

c) Blutaustritte in der Form von punktförmigen Extravasaten im Gehirnparenchym, oder von ausgedehnteren Hämorrhagien in den Hirnhäuten, dem Gehirnparenchym oder selbst, wie Kummer (zit. nach Schulze) berichtet, von Extravasationen in die Ventrikel.

Fälle von ausgedehnteren Stauungsblutungen sind von R. Panse[39]) und Streit[40]) mitgeteilt. In diesen Fällen war allerdings die Zirkulationsstörung im Gehirn nicht hervorgerufen durch einen operativen Eingriff, sondern durch die Krankheit, die Sinusthrombose, selbst.

In dem von mir mitgeteilten Falle Leps (Arch. f. Ohrenh. Bd. 57, S. 29) deutet Schulze (l. c.) die ausgedehnte Hämorrhagie ebenfalls als Stauungsblutung, gegen meine Auffassung der Blutung als operationstraumatische beachtenswerte Gegengründe anführend.

Die klinischen Erscheinungen der Zirkulationstörung im Gehirn, welche bisher beobachtet worden sind, sind die folgenden:

In schweren Fällen erwachen die Kranken überhaupt nicht wieder aus der Narkose, sondern gehen in kurzer Zeit im Koma zugrunde. In leichteren Fällen besteht zuweilen ein Krankheitsbild, welches dem der Meningitis sehr ähnlich sein kann: enormer Tätigkeitsdrang, Cri hydrocéphalique etc.

Einen einschlägigen Fall unserer Klinik (Fall Bosse) hat Schulze (l. c.) mitgeteilt. Derselbe bietet nicht nur insofern ein besonderes Interesse dar, als er nach der klinischen Seite hin ein Schulfall ist, d. h. ein Beispiel, in welchem alle bisher als schwere Zirkulationsstörungssymptome beobachteten Erscheinungen sich vereint vorfinden, sondern auch insofern, als das Sektionsergebnis (er ist an einer anderen Erkrankung gestorben und nicht an der Zirkulationsstörung) gezeigt hat, welche Inkongruenz zwischen einem so schweren cerebralen Krankheitsbilde und dem Gehirnbefund bestehen kann.

Bei der grossen Bedeutung dieses Falles können wir nicht umhin, ihn, der Darstellung Schulzes uns anschliessend, zu rekapitulieren: „Einen, wenn auch nicht zum Tode führenden, so doch gleichfalls sehr

bedrohlichen Zustand von Bewusstlosigkeit nach Sinusverschluss durch Tamponade bei ausgeschaltetem Sinus und unterbundener Jugularis der anderen Seite erlebten wir in dem Falle Bosse, obwohl es sich hierbei, wie später die Sektion ergab, ausser einer ödematösen Beschaffenheit der Gehirnsubstanz sonst nicht um gröbere, auf Zirkulationsstörungen beruhende, anatomische Läsionen handelte.

In der Krankengeschichte heisst es: Gegen Ende der Operation (15. Mai 1902) wurden Puls und Atmung sehr schlecht und setzten zeitweise ganz aus. Puls kaum zählbar. Pupillen maximal weit, reagieren kaum. Äther subkutan. Kochsalzinfusion (2 l) in das Zellgewebe des rechten Oberschenkels. Die Flüssigkeit wird auffallend langsam resorbiert. An der Injektionsstelle ausgedehnte Blutextravasate unter der Haut. Nach einer Stunde wird der Puls wieder zählbar, 132, sehr klein. Patient ist sehr unruhig, schreit anfallsweise laut auf und schlägt um sich, dazwischen nur kurze Pausen der Ruhe. Mehrmals Chloralklystier, ohne Wirkung.

Gegen Abend wieder Kollaps, Kochsalzinfusion in die linke seitliche Brustgegend.

Auch in der Nacht noch grosse Unruhe.

16. Mai. Temperatur 35,3°, Puls 124, aussetzend. Frottieren der Haut, Einwicklung mit Flanellbinden. Injektion von 300 ccm warmer Kochsalzlösung ins Rektum. Patient ist immer noch nicht aus dem komatösen Zustand erwacht, schluckt nicht, reagiert überhaupt nicht auf Anrufen.

Nährklystier. 12 Uhr mittags Temperatur 37,5°, Puls 120, regelmässig, klein. Die Haut fühlt sich warm an und transpiriert leicht. Pupillen mittelweit. Nachmittags Nährklystier wiederholt. Gegen Abend reagiert Patient auf Anrufen und fängt an zu schlucken.

17. Mai. Temperatur 36,3—37,9°, Puls 140, Respiration 30. Der Kranke ist während der Nacht nicht wieder unruhig gewesen, hat mehrere Stunden fest geschlafen und im Laufe der Nacht 1½ l Milch getrunken. Verlangt auch heute oft zu trinken und trinkt sehr gierig. Lässt noch Urin unter sich.

18. Mai. Temperatur 36,0—37,8°. Puls 120—132. Sensorium noch nicht ganz klar. Patient erkennt einzelne Personen, andere wieder nicht. Verlangt heute die Urinflasche.

Das tiefe Koma dauerte hier 30 Stunden, in den beiden darauf folgenden Tagen war das Bewusstsein auch noch nicht ganz frei, so dass wir hier eine über 3 Tage sich erstreckende Störung des Sensoriums annehmen müssen. In diesem Falle waren besonders die neben dem tiefen Schlafzustande einhergehenden Reizerscheinungen von einer

auffallenden Intensität. Rohrbach berichtet zwar auch von Reizerscheinungen, welche in automatischen Flexions- und Extensionsbewegungen der rechten Ober- und Unterextremität bestanden, doch halten dieselben keinen Vergleich aus mit den bei dem Patienten Bosse beobachteten. Hier bot das gesamte Krankheitsbild mit der absoluten Bewusstlosigkeit, der vollständigen Reaktionslosigkeit gegen äussere Reize aller Art, auch gegen schmerzhafte, mit dem durch keine Medikation zu beruhigenden enormen Tätigkeitsdrang, dem Cri hydrocéphalique, eine frappante Ahnlichkeit mit dem einer eitrigen Meningitis, und es muss beinahe als ein Wunder erscheinen, dass der Kranke mit dem zeitweise kaum fühlbaren Puls, den weiten, manchmal reaktionslosen Pupillen, einer Kollapstemperatur von 35,3° aus diesem dem Tode geweihten Zustande überhaupt wieder erwachen konnte. Der reichliche, direkt Gefahr für den Fortbestand des Lebens bringende Blutverlust war hier — so paradox dies auch klingen mag — doch andererseits ein Moment, welches für die Erhaltung des Lebens günstig in die Wagschale fiel, weil derselbe das Missverhältnis zwischen ungehinderter Blutzufuhr und hochgradig erschwertem Blutabfluss durch die geringe Füllung des Gefässsystems seines sonst so gefährlichen Charakters entkleidete und so die Entstehung schwerer organischer Veränderungen (Blutungen, Nekrose) verhinderte. Der später noch eingetretene Tod war nicht eine Folge der Zirkulationsstörungen — die Zirkulation war auf dem Wege der Kollateralbahnen allmählich wieder in Gang gekommen, der Zeitpunkt der stattgefundenen Ausgleichung dürfte wohl durch die Wiederkehr der normalen psychischen Funktionen gekennzeichnet sein."

Unter unseren Bulbusoperierten sind nur zwei Fälle, bei denen ein auf eine Zirkulationsstörung im Gehirn zu beziehender Symptomenkomplex eintrat; in dem einen dieser beiden Fälle sprach ausserdem das Ergebnis der Sektion in demselben Sinne.

Dieser letztere Fall betrifft das junge Mädchen Beau (Fall 12 der Kasuistik). Am Abend des Tages, an welchem die Bulbusoperation ausgeführt worden war, hatte sich heftiges Nasenbluten eingestellt, welches bei Hochlagerung des Kopfes stand. Weiterhin entwickelte sich ein klinisches Bild, welches in hohem Grade an das der diffusen eitrigen Leptomeningitis erinnerte: Benommenheit, Aufschreien, Kopfschmerzen, starke Nacken- und Wirbelsäulenschmerzen, Hauthyperästhesie, Incontinentia alv. et urin., träge Pupillenreaktion etc. Bei der Autopsie — das Mädchen ging an septischer Endocarditis zugrunde — zeigte es sich, dass diesem „meningitischen" Symptomenkomplex keine Meningitis zugrunde lag. Wohl aber fanden sich flächenhafte intrameningeale Blutungen auf dem rechten Stirnlappen an der Fissura

pallii, an der Unterfläche des Stirnhirns und im Bereich des linken Kleinhirns.

Wir halten diese ausgedehnten Blutungen im Verein mit der bei der Sektion konstatierten Gehirnhyperämie für eine Folge der durch die ausgedehnte obturierende Sinusthrombose bedingten Zirkulationsstörung im Gehirn. Die Sinusthrombose entwickelte sich in so kurzer Zeit — zwischen dem Beginn der ersten Erscheinungen der akuten Otitis media und dem Exitus letalis lagen nur 18 Tage —, dass die für den Abfluss des venösen Blutes in der Schädelhöhle ausser den grossen Blutleitern der anderen Seite vikariierend in Betracht kommenden Kollateralbahnen keine Zeit hatten, sich schnell genug den veränderten Zirkulationsverhältnissen im Schädel anzupassen. Nur die so überaus schnelle Entwicklung der ausgedehnten obturierenden Thrombose macht es uns verständlich, dass sich in diesem Falle so hochgradige Zirkulationsstörungen im Gehirn entwickelten, wiewohl die Abflusswege für das venöse Blut aus dem Schädel auf der anderen Seite (Foramen jugulare der anderen Seite) weit genug waren.

Das klinische Bild, welches wir auf Rechnung der Zirkulationsstörung im Gehirn setzen, stellte sich in so unmittelbarem zeitlichen Zusammenhange mit der Operation ein, dass wir der Frage nach einem etwaigen kausalen Zusammenhange zwischen Operation und den Zirkulationsstauungserscheinungen nicht aus dem Wege gehen können.

Ohne weiteres ist es nun einleuchtend, dass, wenn ein kausaler Zusammenhang überhaupt bestanden hat, dieser kein unmittelbarer sein konnte. Denn der Operationsbefund zeigte, dass der ganze in Betracht kommende venöse Gefässbezirk bereits durch die obturierende Thrombose aus der Zirkulation ausgeschaltet worden war, die Operation also an der bereits durch die Thrombose gesetzten Veränderung der Zirkulation im Schädel nichts geändert haben konnte.

Es könnte also nur von einem mittelbaren Zusammenhange zwischen Operation und Zirkulationsstörungen im Gehirn die Rede sein. Und dieser Zusammenhang scheint uns nicht ausgeschlossen; er ist möglicherweise vermittelt durch die Narkose. Die Narkose war so schlecht (Stauungshyprämie im Gesicht, Herzschwäche), dass sie uns zwang, die Operation vor ihrer Vollendung abzubrechen.

Wir müssen mit der Möglichkeit eines mittelbaren kausalen Zusammenhanges zwischen Operation und Zirkulationsstörungserscheinungen rechnen, uns diesen Zusammenhang dann folgendermaßen vorstellend: Die normal entwickelten Abflusswege der der Thrombose entgegengesetzten Schädelseite genügten eben noch, um ihrer Aufgabe, vikariierend für die in so kurzer Zeit thrombosierten Abflusswege der erkrankten Seite einzutreten, gerecht zu werden. Die durch die Throm-

bose gesetzte Zirkulationsstörung war also eben noch durch die Mehrbelastung der Blutabflusswege der anderen Seite kompensiert. Diese Kompensation war um so leichter zu bewerkstelligen, als die gesunde Seite die rechte war und ja, wie wir oben gesehen haben, die Abflusswege des venösen Blutes in der Regel auf der rechten Seite weiter sind als auf der linken. Nun aber trat die schlechte Narkose hinzu mit ihrer Blutstauung in der Schädelhöhle. Dieses Moment hat möglicherweise die Kompensationsstörung der Hirnzirkulation erst verursacht; jetzt erst sind die flächenhaften intrameningealen Blutungen aufgetreten, jetzt erst hat sich das dem Bilde der Meningitis so ähnliche klinische Bild entwickelt, welches wir auf die Zirkulationsstörung im Gehirn bezogen haben, und welches bis zum Tode angehalten hat.

In unserem zweiten Falle (Fall 11 der Kasuistik) liegt zwar kein Sektionsergebnis vor, wohl aber bestanden objektive Veränderungen, welche unserer Annahme, den zu schildernden klinischen Symptomenkomplex als durch die gesetzte Zirkulationsstörung im Gehirn hervorgerufen aufzufassen, eine Stütze geben.

Die klinischen Erscheinungen, welche wir auf Rechnung der eingetretenen Zirkulationsstörung im Gehirn setzen, erinnern auch in diesem Falle wiederum an das Bild der eitrigen otogenen Meningitis: kolossale Unruhe, Springen aus dem Bett, tagelanges Schreien über furibunde Kopfschmerzen, oft von dem Charakter des Cri hydrocéphalique.

Diese Erscheinungen waren begleitet von hochgradigen Ödemen der Augen beider Seiten und von Veränderungen des ophthalmoskopischen Befundes, welche sich unter unseren Augen entwickelten.

Bei der Aufnahme des Kranken war der Augenhintergrund normal. Unter unseren Augen stellten sich dann Netzhautblutungen ein und die Erscheinungen einer ausgesprochenen Stauungspapille (kgl. Augenklinik). Sämtliche Erscheinungen bildeten sich wieder zur Norm zurück.

Durch die Bulbusoperation, welcher die Exzision der erkrankten Vena jugularis int. direkt angeschlossen wurde, ist die Zirkulationsstörung nicht gesetzt worden, weil dieser ganze Gefässbezirk zur Zeit der Operation bereits durch eine obturierende Thrombose aus der Zirkulation ausgeschaltet worden war. Bei der 5 Tage vorher ausgeführten Sinusoperation aber ergoss sich aus dem Sinus sigmoideus noch ein starker Blutstrom. Damals ist also der Sinus sigmoideus noch nicht vollkommen verlegt gewesen; auf der anderen Seite spricht der 5 Tage später bei der Bulbusoperation gefundene obturierende zerfallene, auf ein grösseres Alter als 5 Tage schliessende Bulbusthrombus dafür, dass wahrscheinlich zur Zeit der Sinusoperation der Bulbus für die ·ssage bereits verlegt gewesen ist. Da aber der Sinus sigmoi-

deus damals noch nicht thrombosiert war, wenigstens noch nicht von einem obturierenden Thrombus verschlossen war, so können wir annehmen, dass das aus der Schädelhöhle durch den Sinus sigmoideus kommende und am verschlossenen Bulbus zurückprallende venöse Blut das Foramen mastoideum in erhöhtem Maße für den Abfluss aus der Schädelhöhle in Anspruch genommen hat. Diese Verhältnisse sind erst geändert durch unsere Sinusoperation, indem wir zu dem jedenfalls schon vorhanden gewesenen thrombotischen Verschluss im Bulbus durch die Tamponade des eröffneten Sinus noch einen Verschluss des Sinus sigmoideus gesetzt und dem venösen Blute den Abfluss durch das Foramen mastoideum nach aussen verlegt haben.

Wenn auch im einzelnen Falle bei der Rekonstruktion der Vorgänge, welche zu einer Zirkulationsstörung geführt haben, selbst auch in solchen Fällen, in denen ein Sektionsergebnis vorliegt, der Hypothese naturgemäss ein weiter Spielraum bleibt und bleiben wird, so zeigen doch die obigen Ausführungen, dass diese Gefahr nicht unterschätzt werden darf.

Unter allen Umständen wird uns der Einblick in diese Gefahr von einer doppelseitigen Bulbusoperation Abstand nehmen lassen.

Schon eine doppelseitige Jugularisunterbindung ist trotz der gegenteiligen Äusserungen anderer Autoren wohl kein so harmloser Eingriff, wie ihn Langenbuch hinstellt, welcher direkt riet, beide Venae jugulares zu unterbinden, wenn die Sinusthrombose über das Torcular Herophili auf die andere Seite übergegriffen hat.

Indessen ist auf Grund der bisherigen einschlägigen Literaturangaben diese Frage noch nicht zur Lösung reif, wenn auch Autoren von der Autorität v. Bergmanns[8]) der Meinung sind, dass selbst eine Verlegung beider Sinus transversi nicht mit lebensgefährlichen Zirkulationsstörungen verbunden zu sein braucht. „Es genügen", sagt v. Bergmann, „dem venösen Abflusse die Bahnen durch den erhaltenen kontralateralen Sinus und selbst, wenn dieser verlegt ist, die durch die Breschetschen Kanäle und Emissarien sowie die Kommunikationen mit dem venösen Netz im Rückgratskanale" (zit. nach Schulze l. c.).

Keinesfalls aber darf die doppelseitige Unterbindung der Vena jugularis int. bezüglich der Gefahren des Hinzutritts lebensgefährlicher Zirkulationsstörungen im Gehirn auf die gleiche Stufe gestellt werden mit einer doppelseitigen Bulbusoperation, die die Bildung einer kontinuierlichen Halbrinne aus Sinus, Bulbus und Vena jugularis int. zum Ziel hat. Denn die Bulbusoperation bedeutet eine absolute Ausschaltung der Hauptabflusswege für das venöse Schädelblut. Sie schliesst die

Möglichkeit eines Abflusses durch die wichtigen, als vikariierende Abflusswege vornehmlich mit in Betracht kommenden Venen des Emissarium mastoideum sowie der Foramina condyloidea aus.

Kapitel VII.

Abschätzung des therapeutischen Wertes der Bulbusoperation.

Die Frage nach dem therapeutischen Werte der Bulbusoperation zerfällt naturgemäss in 2 Fragen: 1. Was leistet die Bulbusoperation in Fällen von isolierter Bulbusthrombose, und 2. leistet die Bulbusoperation in Fällen von neben Sinusthrombose einhergehender Bulbusthrombose mehr als die bisherige operative Behandlung, welche in der Regel sich auf die Sinusoperation mit oder ohne Unterbindung der Vena jugularis int. beschränkte?

Die Beantwortung der ersten Frage müssen wir übergehen mangels eines als Unterlage für die Antwort vorhandenen Materiales. Bisher ist die Bulbusoperation in keinem Falle ausgeführt worden, in welchem in einwandfreier Weise der Beweis des Vorhandenseins eines isolierten Bulbusthrombus erbracht worden ist.

Wir beschäftigen uns desshalb ausschliesslich mit der zweiten Frage: „Leistet die Bulbusoperation in Fällen von neben Sinusthrombose einhergehender infektiöser Bulbusthrombose mehr als die bisher üblichen operativen Maßnahmen“?

Das Material, welches uns als Unterlage zur Beantwortung dieser Frage zu Gebote steht, umfasst 15 Fälle. 3 Fälle kommen von dem gesamten Material der bisher ausgeführten 18 Bulbusoperationen nicht in Betracht, weil bei ihnen keine Bulbusthrombose vorgefunden ist. Von den 15 Fällen sind 10 geheilt ($66^2/_3$ Proz.). Unter diesen 15 Fällen sind 12 aus unserer Klinik mit 7 Heilungen ($58^1/_3$ Proz.).

Wenn man nun bedenkt, dass nach Körners (l. c.) Berechnung der durchschnittliche Prozentsatz der Heilungen durch die bisherigen Operationsmethoden 58,4 Proz. beträgt, so würde das für den grösseren Wert der Bulbusoperation mit $66^2/_3$ Proz. Heilungen sprechen, zumal wenn man berücksichtigt, dass die Fälle, in denen sich die Thrombose

auf den Bulbus ausgedehnt hat, unter allen Umständen die gefährlicheren sind, der Körnerschen Statistik aber viele Fälle mit zugrunde liegen, bei denen die gefährliche Bulbusthrombose überhaupt nicht bestanden hat.

Trotzdem verwerfen wir es, den therapeutischen Wert der Bulbusoperation auf Grund einer so dehnbaren Statistik zu erweisen.

Hat schon Viereck[12]) mit Nachdruck betont, wie bedenklich die Abschätzung des therapeutischen Wertes der einzelnen Operationsmethoden bei der Sinusoperation ist wegen der Ungleichartigkeit der einzelnen Fälle (verschiedene Dauer der Erkrankung, Verschiedenheit, je nachdem schon Metastasen vorhanden sind oder nicht, Verschiedenheit je nach der Zahl und dem Sitz der Metastasen, verschiedener Virulenzgrad der Thrombose etc.), so gilt das Gleiche für die Fälle von Bulbusthrombose. Auch hier sind die einzelnen Fälle so heterogen und oft so inkommensurabel, dass es nicht angängig ist, sie für eine vergleichende Statistik als etwas Gleichwertiges zu betrachten. Wenn wir das Verhältnis des einzelnen Falles zur Bulbusoperation in Form eines Bruches zur Darstellung bringen, so hat jeder einzelne Bruch einen verschiedenen Wert, weil sich je nach der Qualität des Einzelfalles der Zähler zwar ändert, der Nenner aber gleich bleibt.

Nun muss man allerdings zugeben, dass die aus diesem Wechsel des Zählers im einzelnen Falle resultierende Fehlerquelle bei gleichbleibendem Nenner sich um so mehr ausgleicht, je grösser die Summe der einzelnen Fälle ist, aus welcher wir den therapeutischen Durchschnittswert, das arithmetische Mittel, berechnen wollen; immerhin setzt aber die Gewinnung eines annähernd richtigen Durchschnittswertes der zu vergleichenden Operationsmethoden nicht nur ein sehr grosses, sondern auch ein annähernd gleich grosses Vergleichsmaterial voraus.

Diese Bedingung trifft aber für unsere Fälle nicht zu, denn wir können dem Körnerschen Material der Sinusoperationen, welches aus der stattlichen Zahl von 308 Fällen besteht, nur 15 eigene Fälle von Bulbusoperation gegenüberstellen.

Es bleibt uns deshalb für die therapeutische Wertschätzung der Bulbusoperation nur eine individuelle Betrachtung der einzelnen Fälle übrig, welche in der Frage gipfelt: Hat die Bulbusoperation im einzelnen Falle das geleistet, was man von ihr erwarten konnte?

Was kann man aber von der Bulbusoperation in Verbindung mit der Unterbindung und breiten Eröffnung der Jugularis erwarten? Bedingungslos nur das, dass eine weitere Aufnahme infektiösen Ma-

teriales in die Blutbahn von dem in das Bereich der Operation gezogenen venösen Gefässbezirk abgeschnitten wird.

Der aus der Blutbahn durch die Operation ausgeschaltete Bezirk ist zwar der bedeutungsvollste, aber nicht der einzige, durch welchen eine weitere Aufnahme infektiösen Materiales in die Blutbahn stattfinden kann. Es ist desshalb ohne weiteres einleuchtend, dass im einzelnen Falle trotz der breiten Ausräumung der Thrombose aus Sinus sigmoideus, Bulbus venae jugularis und Vena jugularis interna die Pyämie fortbestehen kann, vermittelt z. B. durch eine Thrombose der anderen kleineren Hirnsinus.

Aber selbst wenn die Thrombose nur auf den uns hier interessierenden grossen venösen Gefässabschnitt beschränkt ist, wenn die kleineren Hirnsinus an ihr nicht beteiligt sind und deshalb unser Operationsverfahren den Wert einer Radikaloperation der Thrombose hat, so ist durch die Operation zwar eine weitere Aufnahme von infektiösen Stoffen in das Blut von den Hirnsinus aus abgeschnitten, nicht aber das sofortige Aufhören der Pyämie, deren weiterer Fortbestand von den bereits vorhandenen metastatischen Tochterherden aus unterhalten werden kann.

Diese Andeutungen genügen schon zum Beweis, wie schwierig es im einzelnen Falle sein kann, sich ein richtiges Bild von dem Einfluss der Bulbusoperation auf die Pyämie zu machen.

Als Maßstab für die Abschätzung jenes Einflusses steht uns nur die Betrachtung des Temperaturverlaufes vor und nach der Operation zu Gebote, sowie der Umstand, ob bei zur Zeit der Operation noch nicht vorhandenen Metastasen auch nach der Operation das Auftreten von Tochterherden ausgeblieben, und bei schon vorhandenen das Hinzutreten von neuen verhindert worden ist.

Wenn wir aber bedenken, dass sich kleine, z. B. in der Lunge lokalisierte Metastasen sehr wohl der Diagnose entziehen können, und andererseits, dass zur Zeit der Operation sehr wohl Metastasen oder doch die Anlagen derselben im Latenzstadium bereits vorhanden sein können, welche erst nach der Operation manifest zu werden brauchen, so sehen wir, dass unser oben erwähnter objektiver Maßstab für die Beurteilung des Einflusses der Operation auf die Pyämie nur einen höchst problematischen Wert hat.

Betrachten wir zunächst den Einfluss der Bulbusoperation auf den Temperaturverlauf.

Wir halten uns dabei zunächst an die geheilten Fälle und zwar diejenigen aus unserer Klinik, weil nur von ihnen ausführliche Krankengeschichten vorliegen.

Für die Beurteilung der Frage, ob gerade die Bulbusoperation in

den hier in Frage stehenden Fällen otogener Pyämie mehr zu leisten vermöge, als die bisher übliche Sinusoperation allein (mit oder ohne Jugularisunterbindung), kommen gerade diejenigen Fälle in Betracht, in denen nach der Sinusoperation das hohe pyämische Fieber fortbestand, und dieses Fortbestehen des hohen Fiebers für uns gerade die Indikation zur sekundären Vornahme der Bulbusoperation abgab.

Eine ganz plötzliche Entfieberung haben wir unter diesen Fällen nur einmal gesehen (Fall 2 der Kasuistik); die Sinusoperation war zwei Tage vor der Bulbusoperation ausgeführt worden, ohne einen Einfluss auf den Verlauf des hohen Fiebers zu zeigen. Nach der Bulbusoperation entfieberte der Kranke so schnell, dass er vom 2. Tage post operationem an völlig fieberfrei war.

In den übrigen Fällen war die Entfieberung eine allmähliche. Der Einfluss der Bulbusoperation lässt sich auf den meisten Temperaturkurven durch die von der Operation aus erkennbare Tendenz zum Temperaturabfall deutlich erkennen; die Zeitdauer aber, bis zu welcher die Entfieberung erreicht wurde, war freilich eine sehr verschieden grosse (zwischen 3 und 35 Tagen). In den einzelnen Fällen liess sich die Quelle des noch fortbestehenden Fiebers in der Regel nicht erkennen. In einem Falle dagegen war durch den Nachweis des Abflusses von flüssigem Eiter aus dem Sinus petrosus inferior in den untersten Abschnitt des Bulbus venae jugularis der objektive Nachweis einer eitrig zerfallenen Thrombose dieses Hirnsinus erbracht und die Wahrscheinlichkeit gegeben, in dieser Thrombose den Ausgang des nach der Bulbusoperation noch fortbestehenden Fiebers zu suchen.

Von den beiden geheilten Fällen, bei denen wir die Bulbusoperation unmittelbar an die Sinusoperation angeschlossen haben, war einmal die Entfieberung eine sofortige, in dem anderen Falle trat eine allmähliche Entfieberung ein; die Kranke war erst vom 11. Tage post operationem an fieberfrei.

Wenn der Leser das hier vorliegende Material mit unserer oben ausgesprochenen Absicht, den Einfluss der Bulbusoperation auf den Temperaturverlauf zu betrachten, zusammenstellt, so wird er uns entgegenhalten, dass das Material zu klein sei, um daraus irgend welche Schlüsse auf den Einfluss der Operation auf den Temperaturverlauf ziehen zu können. Wir müssen ihm darin Recht geben und das um so mehr, als ja im einzelnen Falle gar nicht zuverlässig erkannt werden kann, ob die Quelle des nach der Operation noch fortbestehenden Fiebers überhaupt der Einflusssphäre der Bulbusoperation angehört hat oder nicht. Es ist deshalb zur Zeit noch ratsam, einfach rein zeitlich von dem Temperaturverlauf nach der Bulbusoperation zu sprechen

und nicht kausal von einem Einfluss der Operation auf den Temperaturverlauf. Aus dem Bilde des rein zeitlichen Zusammenhanges werden sich die Konturen des Bildes eines kausalen Konnexes mit der Zeit um so deutlicher herausheben, je grösser das beigebrachte einschlägige Material geworden sein wird.

Immerhin zeigt das vorliegende Material, dass man sich bezüglich der Hoffnung auf einen sofortigen Fieberabfall nach der Operation nicht allzu grossem Optimismus hingeben darf; ebensowenig ist aber auch schwarzer Pessimismus am Platze, wenn die Bulbusoperation nicht sofortige Entfieberung des Kranken bringt.

Metastasen, von welchen wir auf Grund der Zeit ihrer Entstehung annehmen müssen, dass ihre Aussaat erst nach der Bulbusoperation erfolgt ist, haben wir viermal beobachtet. Es handelte sich dabei dreimal um leichte, nicht purulente Gelenkmetastasen und nur einmal mit Sicherheit um eine Lungenmetastase (Rippenresektion). In einem weiteren Falle (Fall 2 der Kasuistik) stellten sich die Zeichen von rasch vorübergegangenen Metastasen — blutiges Sputum, Anschwellung eines Fussgelenkes — in so unmittelbarem Anschluss an die Bulbusoperation ein, dass die Annahme, ihre Aussaat sei bereits vor der Operation erfolgt, nicht zurückgewiesen werden kann. Auf welchen Wegen die Aussaat zur weiteren Metastasenbildung erfolgen kann, nachdem der grosse venöse Hauptbezirk durch die Operation ausgeschaltet worden ist, haben wir oben gesehen.

Dass die Bulbusoperation selbst den Anstoss abgeben könne zu, mithin traumatischer, Metastasenbildung, ein Vorwurf, der — wohl mit Recht — gegen die isolierte Jugularisunterbindung sowie gegen das Eingehen mit dem scharfen Löffel in den thrombosierten Sinus sigmoideus ohne vorhergeschickte Jugularisunterbindung erhoben worden ist, erscheint nach Sachlage der Dinge ausgeschlossen.

Haben wir nun gesehen, welche Schwierigkeiten es in den nach unserer Operation in Heilung übergegangenen Fällen oft macht, einen günstigen Einfluss unseres Operationsverfahrens auf den Krankheitsverlauf direkt nachzuweisen, so liegen auf der anderen Seite bei den trotz unserer Operation verstorbenen Kranken dank eines genauen Sektionsbefundes die Verhältnisse doch insofern einfacher, als sich wenigstens in der Regel entscheiden lässt, ob der Tod in irgend einer unmittelbaren oder mittelbaren Beziehung steht zur Blutleiterthrombose, oder ob er mit, neben der Thrombose und unabhängig von ihr einhergehenden anderweitigen Erkrankungen zusammenhängt.

Freilich ist durch den Nachweis einer von der Thrombose unabhängigen Todesursache noch nicht der Nachweis des Nutzens gerade

der operativen Ausräumung des Bulbus v. jug. erbracht. Der Nachweis des Nutzens gerade dieses Teiles der Operation ist zur Zeit noch nicht möglich; er bleibt der Zukunft überlassen und hat auf einer vergleichenden Statistik vergleichbarer Fälle von Sinus- mit Bulbusthrombose zu beruhen, von denen die einen nur mit den bisherigen Operationsmethoden — Sinusoperation mit oder ohne Jugularisunterbindung — behandelt worden sind, bei den anderen aber ausser diesen Eingriffen auch der Bulbus ausgeräumt worden ist.

Die Todesursache unserer fünf nach der Bulbusoperation verstorbenen Kranken war die folgende:

Im Fall 1 der Kasuistik war der Tod erfolgt durch eine mit der Blutleitererkrankung in keinem Zusammenhang stehende, von einer eitrigen Labyrinthentzündung aus induzierte Meningitis. Von Bedeutung und für den Nutzen unserer Operation sprechend ist der Umstand, dass bei der Sektion dieses Falles keinerlei Metastasen gefunden wurden, obwohl zwischen dem 1. Auftreten der pyämischen Erscheinungen und dem Exitus letalis ein Zeitraum von fast 3 Wochen lag. Fast alle Autoren stimmen darin überein, dass diejenigen Fälle von Sinusthrombose, bei denen sich die Thrombose bis auf den obersten Abschnitt der Vena jugularis interna erstreckt, eine besonders grosse Neigung zur Metastasenbildung zeigen. „Jede Bewegung des Kopfes", sagt Körner (l. c.), „und jede Berührung des Halses kann Thrombenteilchen aus der Jugularis flott machen, und die Erfahrung lehrt, dass bei dieser Verbreitung der Krankheit fast immer Lungenmetastasen auftreten." Um so bemerkenswerter ist das Fehlen von Metastasen in diesem Falle.

In unserem 2. Todesfalle (Fall 5 der Kasuistik) war durch unsere Operation zwar ein vollkommener Abschluss des in das Bereich der Operation gezogenen gefährlichen venösen Gefässbezirks erzielt; trotzdem war der Tod die Folge von weiter nach der Operation auftretenden Metastasen, insbesondere hochgradiger Lungenmetastasen, deren Aussaat aber nicht erfolgt war von Thrombosen der kleineren Hirnsinus, sondern von einem nicht mit in das Bereich der Operation gezogenen eitrig zerfallenen, wandständigen Thrombus, der an der Übergangsstelle des Sinus transversus in den Sinus petrosus superior sass.

Im 3. Falle (Fall 6 der Kasuistik) war der Tod an einer von einer Labyrintheiterung induzierten spinalen Meningitis, also ganz unabhängig von der Blutleiterthrombose, erfolgt. Unsere Operation hatte vielmehr alles erreicht, was sie erreichen konnte. Auch hier verdient hervorgehoben zu werden, dass es bei einem Intervall von ca. 6 Wochen

zwischen dem ersten Auftreten der pyämischen Erscheinungen und dem Tode doch nicht zur Bildung von Metastasen gekommen war.

In dem 4. Todesfalle (Fall 7 der Kasuistik) ist der Tod erfolgt an einer eitrigen Basilarmeningitis, welche sich als Folge eines tiefen spinalen Extraduralabszesses entwickelt hatte, welcher seinerseits wiederum induziert war durch eine eitrige, von dem eitrig thrombosierten Sinus petrosus inferior ausgehende Thrombose des Plexus venosus spinalis. Wenn somit der tödliche Ausgang dieses Falles auch in einem mittelbaren Zusammenhange steht mit der Blutleiterthrombose, so wäre doch der Schluss, dass die Bulbusoperation die eitrige Inferiorthrombose nicht günstig beeinflusst und die Bildung jenes deletären Folgezustandes nicht verhütet hätte, deshalb ein übereilter, weil zur Zeit der Bulbusoperation, nach den klinischen Erscheinungen zu schliessen (vgl. Krankengeschichte), jener tiefe Extraduralabszess bereits bestand.

Die Bulbusoperation hat vielmehr in diesem Falle das erreicht, was von ihr erwartet werden konnte: peripherwärts am Ende des Sinus transversus fand sich ein solider, gesunder abschliessender Pfropf und zentralwärts bestand unterhalb der Ligaturstelle der Vena jugularis interna keine infektiöse Thrombose mehr.

In unserem letzten Todesfalle (Fall 12 der Kasuistik) ist der Tod an septischer Endocarditis erfolgt, welche bereits zur Zeit der Aufnahme der Kranken bestanden hat. Die Bulbusoperation hat zwar, wie die Sektion ergab, eine vollkommene Ausschaltung des erkrankten venösen Gefässbezirkes aus der Zirkulation bewirkt und somit eine weitere Aufnahme infektiösen Materiales in die Blutbahnen verhindert: sie vermochte aber nicht zu verhindern, dass die Kranke an der bereits vorhandenen schweren septischen Infektion zugrunde ging.

Rekapitulieren wir noch einmal, so ist von 5 Fällen in zwei der Tod ganz unabhängig von der Blutleiterthrombose erfolgt. In diesen beiden Fällen ist es überhaupt nicht zur Bildung von Metastasen gekommen, und die Sektion hat gezeigt, dass sie zur Heilung gekommen wären, wenn nicht die nebenher laufende Erkrankung dem Heilungsverlauf ein jähes Ende gesetzt hätte. Sie sind also bei einer gerechten Abschätzung des therapeutischen Wertes nicht auf das Sollkonto, sondern das Habenkonto der Bulbusoperation zu setzen.

Weniger zuverlässig können wir das von den beiden anderen Fällen behaupten, bei denen die Bulbusoperation ihren möglicherweise segensreichen Effekt nicht mehr hat entfalten können, weil sie zu spät gekommen ist. Eine Verwertung dieser Fälle für die therapeutische Wertschätzung der Bulbusoperation ist deshalb nicht möglich, sie können bezüglich der uns hier interessierenden Frage nur mit einem

non liquet beurteilt werden und müssten aus der hier in Rede stehenden Betrachtung ausscheiden.

In dem noch übrig bleibenden 5. Falle hat unsere Operation das nicht geleistet, was sie leisten konnte. Sie hat einen in dem Falle sehr wohl möglich gewesenen Abschluss des erkrankten Blutleiterbezirks peripherwärts nicht zustande gebracht, und deshalb ist dieser Todesfall auf Konto einer ungenügenden Operation zu setzen.

Aus diesen Betrachtungen ergibt sich ohne weiteres, ein wie verschiedenes Bild sich bei der Abschätzung des therapeutischen Wertes unserer Operation ergibt, wenn wir, wie es vielfach noch üblich, den Wert der Operation einfach nach der grösseren oder geringeren Mortalität beurteilen, oder wenn wir die einzelnen Todesfälle selbst, je nach dem Ergebnis ihrer Analyse, entweder aus der Statistik als unverwertbar ausschalten, oder sie gar in die Wagschale zu gunsten der Operation legen.

Wir hatten oben von 15 operierten Fällen zehn geheilte ($66^2/_3$ Proz.) auf das Habenkonto unserer Operation geschrieben und 5 gestorbene ($33^1/_3$ Proz.) auf ihr Sollkonto. Wenn wir nun, wie wir es eben getan, 2 der Todesfälle überhaupt aus der Betrachtung ausschalten und 2 von ihnen noch auf die Seite des Habenkontos schreiben, dann ergibt sich anstatt des Verhältnisses von $66^2/_3 : 33^1/_3$ ein solches von $91^2/_3 : 8^1/_3$.

Dieser Unterschied zeigt am besten, wie geringwertig die Beweiskraft statistischer Zahlen ist, wie sehr sich eine Statistik dehnen lässt.

Es bleibt noch die Erörterung der Frage übrig, ob die Bulbusoperation eine zur Zeit ihrer Ausführung bereits bestehende Sinus petrosus -Thrombose günstig zu beeinflussen und so der Entwicklung der infausten Cavernosusthrombose vorzubeugen vermöge?

Eine derartige günstige Beeinflussung ist von vornherein dadurch denkbar, dass bei einer infektiösen Petrosusthrombose, welche von dem Sinus transversus, bezw. beim Sinus petrosus inferior vom oberen Jugularvenenabschnitt ihren Ausgang genommen hat, der vom eitrigen Zerfall der Thrombose herrührende Eiter in das eröffnete grosse venöse Gefässrohr abfliessen kann.

Wenn man aber die anatomischen Verhältnisse der Mündung beider Petrosi in den Sinus transversus, bezw. in den oberen Jugularvenenabschnitt betrachtet, so leuchtet ohne weiteres ein, dass die Abflussverhältnisse für den Eiter im Sinus petrosus inferior wegen seines steileren Verlaufes günstigere sein müssen, wie im Sinus petrosus superior, dessen Verlauf ein mehr horizontaler ist.

Ist der Bulbus venae jugularis mit einem obturierenden Thrombus oder selbst mit flüssigem, von dem Zerfall eines Thrombus herrührenden Eiter erfüllt, so kann trotz der für den Eiterabfluss so günstigen Verlaufsrichtung des Petrosus inferior von einem Abfluss von Eiter aus diesem Sinus keine Rede sein. Es besteht desshalb immer weiter die Gefahr einer retrograd fortschreitenden Thrombose, welcher der peripherwärts gerichtete weitere eitrige Zerfall auf dem Fusse folgen kann. Diese Gefahr besteht nicht nur darin, dass dann auf retrogradem Wege eine weitere Verschleppung von Thrombenbröckelchen in die Blutbahn erfolgen kann, sondern vor allem auch darin. dass es zu der mit Recht so gefürchteten eitrigen Sinus cavernosus-Thrombose mit ihrem in der Regel letalen Ausgange kommt.

Wenn wir die in der Literatur niedergelegten Fälle von Cavernosus-Thrombose betrachten, so scheint, soweit die Sektion überhaupt einen klaren Überblick über die Pathogenese der Cavernosus-Thrombose erkennen lässt, der Induktionsweg in der Tat meistens der Sinus petrosus inferior zu sein und nicht der superior. Ausserdem besteht, wie wir in dem Falle Schmidt (Fall 7 unserer Kasuistik) gesehen haben, die Gefahr einer kontinuierlichen Fortsetzung der eitrigen Inferiorthrombose auf den Plexus venosus spinalis und vertebralis.

Viel günstiger liegen die Verhältnisse, wenn durch operative Ausräumung des Bulbus venae jugularis dem eitrigen Zerfallsprodukte die Möglichkeit gegeben ist, nach aussen abzufliessen.

Dass diese Möglichkeit nicht nur eine theoretisch konstruierte, sondern eine tatsächlich inbetracht kommende ist, haben wir in unserem Falle Görlach (Fall 9 der Kasuistik) gesehen. Nach Ausräumung des eitrigen Inhalts im Bulbus zeigte sich plötzlich, nachdem der Bulbus vollkommen entleert und übersichtlich gemacht worden war, an einer zirkumskripten Stelle des unteren Teiles seiner Innenwand ein Tropfen freien Eiters. Wir glaubten zunächst, dass an dieser Stelle eine Perforation der Bulbuswand vorhanden sei, durch welche man mit der Sonde in einen peribulbären Abszess gelangen würde. Bei näherer Untersuchung indessen zeigte es sich, dass der Eiter nach abermaligem Abtupfen ganz allmählich wieder nachfloss und zwar, wie sich durch Sondierung feststellen liess, aus dem Sinus petrosus inferior.

Wenn dieser Fall bisher überhaupt der erste und einzige ist, bei welchem ein direkter Eiterabfluss aus dem Sinus petrosus inferior in den eröffneten Bulbus beobachtet worden ist, und wenn wir uns deshalb davor hüten müssen, aus dieser einzelnen Beobachtungstatsache zu weit gehende Schlussfolgerungen zu ziehen, so ist doch diese Beobachtung von der grössten Wichtig-

keit, wiegt doch eine einzige Beobachtungstatsache mehr als zehn nur auf theoretischen Erwägungen beruhende Annahmen.

Der Zukunft ist es vorbehalten, auf diese Verhältnisse mehr, als es bisher geschehen, ihr Augenmerk zu lenken.

VIII.

Schlusswort.

Wenn wir im vorigen Kapitel auch nicht mit mathematischer Exaktheit den therapeutischen Wert der Bulbusoperation nachzuweisen vermochten, so bietet doch das beigebrachte Beobachtungsmaterial Tatsachen genug, welche selbst den zu kritisch veranlagten Leser zum mindesten ebenso von dem Wert der Bulbusoperation überzeugen werden wie die auf anatomischen, pathologischen und allgemein chirurgischen Erwägungen basierende Überlegung, dass die Bulbusoperation die einzig sichere Gewähr bietet für eine gute Ausschaltung des Eiterherdes in den dem Schläfenbein benachbarten Venenteilen.

Wenn auch niemand Einwände erheben kann gegen die Stellung der Bulbusoperation als Sonderoperation in den allerdings sehr seltenen Fällen isolierter Bulbusthrombose, so könnte man in Fällen von mit Hirnsinusthrombose kombinierter Bulbusthrombose gegen die Sonderstellung der Bulbuseröffnung als Operation einwenden, dass dieses operative Verfahren nur ein Teil der gegen die otogene infektiöse Thrombose gerichteten operativen Maßnahmen sei, und dass ihm deshalb eine Sonderstellung nicht zuerkannt werden könne.

Wenn wir in der Bulbusoperation auch nur eine Teiloperation der grossen Phlebothrombosenoperation haben, und zwar eine Teiloperation, welche in vielen Fällen erst der Sinusoperation die für die Beseitigung der Thrombose notwendige Vollständigkeit gibt, die das Werk der Sinusoperation erst krönt, so sind es doch zwei Momente, welche auch in diesen Fällen der Bulbusoperation eine Sonderstellung einräumen lassen, das ist erstens die ganz besondere Gefahr, welche aus der Beteiligung des Bulbus an der Hirnsinusthrombose für den Träger der Erkrankung erwächst, und zweitens die in technischer Hinsicht eine Sonderstellung einnehmende Operationsmethode.

Mit der Bulbusoperation in Verbindung mit der breiten Eröffnung der Vena jugularis int. herzwärts und des Sinus sigmoideus und transversus peripherwärts sind nach dem Maßstabe unseres heutigen Könnens unsere operativen Maßnahmen, welche sich gegen die otogenen Phlebothrombose selbst richten, erschöpft, noch nicht aber unsere Maßnahmen, mittelst welcher wir bei schon bestehender pyämischer Allgemeininfektion den Kranken im Kampfe auf Tod und Leben gegen die Allgemeinerkrankung unterstützen können.

Diese Maßnahmen sind teils operativer Natur und haben sich zu richten gegen die durch ihre Lokalisation dem Messer zugänglichen Metastasen, (Muskelabszesse, periartikuläre und artikuläre Eiterungen, pleuritische Exsudate etc.).

Teils aber sind sie medikamentöser und diätetischer Natur und darauf zu richten, den Kräftezustand des Kranken zu erhalten (genau geregelte, zweckmässige Ernährung), der drohenden Herzschwäche vorzubeugen (Wein, Kochsalzinfusionen, Äther und Kampher subkutan) und die Ausscheidung der Toxine aus dem Körper durch die Haut (sorgfältige Hautpflege), die Nieren (Diuretica, reichliches Trinken von Wasser etc.) und eventuell auf dem Wege des Magens (methodische Magenspülungen) zu unterstützen.

Es hält in der Regel nicht schwer, dem Kranken per os genügende Nahrungsmengen zuzuführen, da meistens selbst in den schwersten Fällen otogener Pyämie der Appetit ein guter ist. Insbesondere werden grosse Quantitäten Milch (bis 4 Liter pro Tag) von den Pyämikern oft überraschend gut vertragen. Dass der Appetit ein wichtiges Prognostikum bei der otogenen Pyämie ist, ist schon vor langem von Schwartze betont worden. Schwindet der Appetit, dann droht gewöhnlich auch die Katastrophe. Für diese Fälle scheint die von Credé[43]) empfohlene subkutane Eiweissernährung des Versuches wert zu sein.

Von den Medikamenten verdient das Chinin ein besonderes Vertrauen, welches in Dosen von 0,5 g bei Temperaturen über 39° gegeben, die Temperatur um mehrere Zehntelgrad herabzusetzen pflegt. Besonders zu empfehlen ist nach unseren Erfahrungen die von Aufrecht angegebene Applikationsweise des Chinins (subkutane Injektion einer Lösung von Chinin. hydrochloric. 0,5:17,0.)

Ob die Anwendung des Antistreptokokkenserums in Fällen von schon zur Zeit der Operation bestehender pyämischer Allgemeininfektion die Wirkung unserer operativen Maßnahmen zu unterstützen vermag, darüber haben wir keine Erfahrung. Wir haben das Serum in einem einzigen Falle bisher angewandt, ohne indes einen direkt in die Augen springenden Erfolg davon gesehen zu haben.

Wer die Behandlung der otitischen Pyämie übernimmt, muss nicht nur ein geschulter Chirurg sein, sondern im gleichen Maße ein tüchtiger umsichtiger allgemeiner Arzt.

In treffenden Worten hat W. Schulze[44]) die verantwortungsvolle Aufgabe des Arztes in Fällen von otogener Pyämie geschildert, mit denen wir unsere Betrachtung schliessen wollen:

„Es gibt wohl kaum eine andere Erkrankung, welche ein so reiches Maß von aufopfernder und gewissenhaftester Pflege und Beobachtung erfordert, als gerade die Pyämie: Das bis zum Tode meist erhaltene klare Bewusstsein, die Euphorie und Hoffnungsfreudigkeit des Kranken sind allein schon geeignet, den Arzt zu veranlassen, auch seinerseits den Mut und die Ausdauer nicht sinken zu lassen. Für den Ohrenarzt eröffnet die otitische Pyämie ein weites Feld zu therapeutischer Betätigung. Die gegen die Pyämie als solche gerichteten operativen Eingriffe machen die Beachtung der oben näher ausgeführten allgemeinen therapeutischen Gesichtspunkte keineswegs unnötig, im Gegenteil, es wird auch nach solchen die Behandlung des Allgemeinzustandes im Vordergrunde des Interesses stehen müssen, und es wird immer derjenige die besten Erfolge erzielen, der auch zugleich als der bestgeschulte und erfahrendste allgemeine Arzt sich erweist."

Literatur.

1) Leutert, Über die otitische Pyämie. Arch. f. Ohrenheilkunde. Bd. 41. S. 217ff.

2) Macewen, Die infektiös eiterigen Erkrankungen des Gehirns u. Rückenmarks. Deutsche Ausgabe von P. Rudloff, Wiesbaden 1898.

3) Jansen, s. Blau, „Enzyklopädie der Ohrenheilkunde" bei F. C. W. Vogel. Leipzig 1900. S. 53.

4) Grunert, Beitrag zur operativen Behandlung der otogenen Sinusthrombose insbesondere zur operativen Freilegung des Bulbus venae jugularis. Arch. f. Ohrenheilk. Bd. 53. S. 286ff.

5) Derselbe, Beitrag zur infektiösen Thrombose des Bulbus venae jugularis und zur Frage ihrer operativen Behandlung. Archiv f. Ohrenheilkunde. Bd. 57. S. 23.

6) Stenger, Zur Thrombose des Bulbus venae jugularis. Arch. f. Ohrenheilkunde. Bd. 54. S. 216ff.

7) Hinsberg, Über operative Freilegung des Bulbus der Vena jugularis. Allgem. med. Zentralzeitung. 1902. Nr. 15.

8) Körner, Die otitischen Erkrankungen des Hirns, der Hirnhäute und der Blutleiter. III. Aufl. Wiesbaden, bei J. F. Bergmann. 1902.

9) Piffl, Zur operativen Freilegung des Bulbus der Vena jugularis int. Arch. f. Ohrenheilk. Bd. 58. S. 76.

10) Zaufal, Zur Freilegung und Ausspülung des Bulbus der Vena jugul.

int. bei der Operation der septischen Sinusthrombose. Arch. f. Ohrenheilkde. Bd. 58. S. 131.

11) R. Panse, Zur Technik der Freilegung des Bulbus venae jugularis. Arch. f. Ohrenheilkde. Bd. 60. S. 33.

12) W. Hansberg, Kasuistische Mitteilungen. Zeitschrift f. Ohrenheilkde. Bd. 44. S. 232.

13) Heine, Operationen am Ohr etc. Berlin 1904 bei S. Karger.

14) Streit, Geheilter Fall von schwerer otitischer Sinusthrombose mit meningitischen Erscheinungen. Eröffnung des Bulbus venae jugularis. Sitzungsprotokoll des Vereins für wissenschaftliche Heilkunde in Königsberg i. Pr. vom 8. XII. 1902, s. deutsche med. Wochenschrift 1903. Nr. 6.

15) Brieger, Verhandl. der deutschen otolog. Gesellsch. 1899 u. Blau's Enzyklopädie der Ohrenheilk.

16) v. Tröltsch, Lehrbuch der Ohrenheilkde. Leipzig, F. C. W. Vogel. 7. Aufl. 1881.

17) Körner, Über die Fossa jugularis und die Knochenlücken im Boden der Paukenhöhle. Arch. f. Ohrenheilkde. Bd. 30. S, 236.

18) Linser, Über Zirkulationsstörungen im Gehirn nach Unterbindung der Vena jugularis int. Beiträge zur klin. Chirurg. Bd. 28.

19) Streit, Über otologisch wichtige Anomalien der Hirnsinus etc. Arch. f. Ohrenheilkde. Bd. 58. S. 85.

20) Zuckerkandl, Makroskopische Anatomie des Ohres in Schwartzes Handbuch der Ohrenheilkde. Bd. 1. F. C. W. Vogel. 1892.

21) Hyrtl, Lehrbuch der Anatomie des Menschen. 18. Aufl. Wien 1885. S. 277.

22) Brieger, Die pyämische Allgemeininfektion nach Ohreiterungen. Zeitschrift f. Ohrenheilkde. Bd. 29. S. 175.

23) Jordan, Beitrag zur Lehre von den intrakraniellen Komplikationen der Otitis. Arch. f. Ohrenheilkde. Bd. 44. S. 169ff.

24) Grunert u. Zeroni, Jahresbericht der Halleschen Klinik. Archiv f. Ohrenheilkde. Bd. 49. S. 156.

25) Jansen, s. Abschnitt Bulbus venae jugularis, Thrombose in Blaus Enzyklopädie. S. 52.

26) Brieger, Zur Pathologie und Therapie der Sinusthrombose. Inaug.-Diss. Würzburg 1892.

27) Dench, Archives of Otology. Vol. XXVII. p. 297.

28) Bürkner, Drei Fälle von tödlich verlaufenen Ohrenleiden. Archiv für Ohrenheilkde. Bd. 19. S. 245. II. Fall.

29) Muck, Zeitschr. f. Ohrenheilkunde. Bd. 37. S. 174. Fall 28.

30a) Kessel, Dissertation. Giessen 1866.

30b) Stacke u. Kretschmann, Archiv f. Ohrenheilkunde. Bd. 22. S. 252. 1. Fall.

30c) Schwarze, Deutsche militärische Zeitschrift. 1890.

31) Beck, Deutsche Klinik 1863. S. 470.

32) Wreden, Archiv f. Augen- u. Ohrenheilk. Bd. III, 2. S. 97.

33) Ludewig, Arch. f. Ohrenheilkde. Bd. 30. S. 208.

34) Grunert, Zur Frage der Grenzen der Operationsmöglichkeit otogener Sinusthrombosen. Arch. f. Ohrenheilk. Bd. 59. S. 70.

35) Kuhn, Zeitschr. f. Ohrenheilkde. Bd. 30.

36) Edg. Meier, Arch. f. Ohrenheilk. Bd. 49. S. 241.

37) Schulze und Buhe, Bericht über die 74. Versammlung deutscher Naturforscher und Ärzte in Karlsbad. Archiv für Ohrenheilkunde. Bd. 57. S. 121.

38) W. Schulze, Über die Gefahren der Jugularisunterbindung und des Sinusverschlusses bei der otogenen Sinusthrombose. Arch. f. Ohrenheilkunde Bd. 59. S. 216.

39) R. Panse, Arch. f. Ohrenheilkde. Bd. 30. S. 54.

40) Streit, Weitere Fälle endokranieller Komplikationen akuter und chronischer Mittelohreiterungen. Arch. f. Ohrenheilk. Bd. 56. S. 193.

41) v. Bergmann, Die chirurgische Behandlung von Hirnkrankheiten. 2. Aufl. Berlin 1901.

42) Viereck, Verhandlungen der deutschen otolog. Gesellsch. IX. Versammlung 1900.

43) Credé, Die subkutane Eiweissernährung. Münch. med. Wochenschr. 1904. Nr. 9.

44) W. Schulze, Einige auf nicht operativem Wege geheilte Fälle otitischer Pyämie. Arch. f. Ohrenheilkde. Bd. 53. S. 297.

Erklärung der Abbildungen.

Figur 1. Schläfenbein von aussen betrachtet: Abnorm grosses Foramen jugulare.

Figur 2. Dasselbe Schläfenbein von innen betrachtet: Die Sulcus sigmoideusrinne verengert sich deutlich an ihrem, das Foramen jugulare erreichenden Ende. Hier ist die scharfe Übergangskante zwischen Sulcus und Foramen deutlich erkennbar. An die vordere Grenze des Sulcus grenzt eine der hinteren Pyramidenfläche angehörige grössere Dehiszenz an, welche mit der abnorm weiten Fossa jugularis communiziert.

Figur 3. Schläfenbein seitlich von unten betrachtet: abnorm grosse (kirschgross) in die Pyramide eingebohrte Fossa jugularis. Das Dach der Fossa jugularis ist durch ein nur ca. 1 mm dickes Knochenblatt von der hinteren Schädelgrube (Pyramidenfläche) getrennt.

Figur 4. Spaltförmige Gestalt der Fossa jugularis.

Figur 5 und 6. Das Foramen jugulare ist durch knöcherne Verwachsung der Processus interjugulares in 2 vollständig knöchern getrennte Abteilungen zerlegt.

Figur 7. Vollständig freigelegte Vena jugularis int., Bulbus venae jugularis und Sinus sigmoideus. Das Sinus-Bulbusknie und Bulbus-Venenknie erkennbar.

Figur 8. Kosmetisches Resultat kurz vor der Heilung.

Nachtrag.

Wie aus Bd. 41 des Archivs f. Ohrenheilkunde, S. 247 hervorgeht, hat Leutert[1]) als Erster direkt auf die Eröffnung des Bulbus hingewiesen.

ENCYKLOPÄDIE

DER

OHRENHEILKUNDE

Herausgegeben

von

Dr. **Louis Blau** in Berlin

Bearbeitet von

Doc. Dr. ALT, Wien. Privatdocent Dr. ASHER, Bern. Prof. Dr. B. BAGINSKY, Berlin. Dr. BARNICK, Graz. Prof. Dr. BERTHOLD, Königsberg i. P. Doc. Dr. BING, Wien. Dr. BLAU, Berlin. Primärarzt Dr. BRIEGER, Breslau. Prof. Dr. BÜRKNER, Göttingen. Dr. DENKER, Hagen i. W. Privatdocent Dr. DREYFUSS, Strassburg i. E. Dr. EITELBERG, Wien. Dr. EULENSTEIN, Frankfurt a. M. Dr. FREY, Wien. Prof. Dr. FRIEDRICH, Kiel. Dr. GÖRKE, Breslau. Prof. Dr. GRADENIGO, Turin. Privatdocent Dr. GRUNERT, Halle a. S. Dr. GUTZMANN, Berlin. Prof. Dr. HABERMANN, Graz. Dr. HAMMERSCHLAG, Wien. Dr. HANSBERG, Dortmund. Privatdocent Dr. HAUG, München. Prof. Dr. HESSLER, Halle a. S. Prof. Dr. JACOBSON, Berlin. Dr. JANKAU, München. Privatdocent Dr. JANSEN, Berlin. Dr. JOËL, Gotha. Privatdocent Dr. KATZ, Berlin. Dr. KAYSER, Breslau. Dr. KELLER, Köln. Prof. Dr. KIESSELBACH, Erlangen. Privatdocent Dr. KRAUSE, Berlin. Dr. KRETSCHMANN, Magdeburg. Prof. Dr. KÜMMEL, Breslau. Privatdocent Dr. LEUTERT, Königsberg i. P. Sanitätsrath Dr. LUDEWIG, Hamburg. Dr. MYGIND, Kopenhagen. Dr. NOLTENIUS, Bremen. Prof. Dr. OSTMANN, Marburg. Dr. PANSE, Dresden. Prof. Dr. PASSOW, Heidelberg. Prof. Dr. POLITZER, Wien. Doc. Dr. POLLAK, Wien. Dr. REINHARD, Duisburg. Sanitätsrath Dr. ROLLER, Trier. Dr. SCHUBERT, Nürnberg. Sanitätsrath Dr. SCHWABACH, Berlin. Dr. SCHWIDOP, Karlsruhe. Dr. SELIGMANN, Frankfurt a. M. Dr. SPIRA, Krakau. Prof. Dr. STEINBRÜGGE, Giessen. Dr. STERN, Metz. Prof. Dr. STETTER, Königsberg i. P. Prof. Dr. URBANTSCHITSCH, Wien. Dr. VOHSEN, Frankfurt a. M. Dr. VULPIUS, Weimar. Prof. Dr. WAGENHÄUSER, Tübingen. Prof. Dr. WALB, Bonn. Dr. WEIL, Stuttgart. Dr. WOLF, Frankfurt a. M. Dr. ZERONI, Halle a. S. Prof. Dr. ZUCKERKANDL, Wien.

LEIPZIG

VERLAG VON F. C. W. VOGEL

1900.

Gr. Lex.-8°. **Preis: broschiert ℳ 20 —; gebunden ℳ 23.—.**

Druck von August Pries in Leipzig.

LANE MEDICAL LIBRARY

To avoid fine, this book should be returned on or before the date last stamped below.

APR -9 1938

M531 Grunert,C. 40275
G89 Die operative Ausräu-
1904 mung des Bulbus.

NAME | DATE DUE

Dr. Swall | APR 11 '43H

40275